THESE

par Monsieur

Paul MATHÉ

LE PNEUMOMEDIASTIN ARTIFICIEL

(2ème PARTIE)

92

OBSERVATIONS (1)

OBSERVATION N° 1

Madame ROU...Hélène, 50 ans, est admise à l'Hôtel-Dieu le 29 Juin 1951, en provenance du service du Professeur agrégé GARCIN avec le diagnostic de myasthénie d'ERB-GOLDFLAM et tumeur thymique probable.

La maladie a débuté brusquement le 5 Mai 1951 par une asthénie rapidement intense et par un ptosis de la paupière supérieure gauche. Une semaine plus tard, apparaissait une dyspnée marquée avec sensation de constriction laryngée tandis que s'installait [illegible] transitoirent une somnolence incoercible. Vers le 20 Mai, l'apparition de troubles de la déglutition fait porter le diagnostic de paralysie du voile.

Devant l'accentuation du tableau clinique et l'inefficacité du traitement par la strychnine et la vitamine B1, la malade est hospitalisée à la Salpêtrière. Les éléments essentiels du tableau clinique sont alors constitués par des troubles nets de la déglutition et de la phonation, une diminution de la force musculaire des muscles fa ciaux (principalement des masticateurs) et cervicaux, une hypotonie et une fatigabilité rapide à l'effort de tout le système musculaire.

Le fond d'oeil est normal. L'examen électrique confirme l'existence d'une réaction myasthénique caractéristique. Le test thérapeutique à la prostigmine est franchement positif. L'examen radiologique du thorax révèle l'existence d'une opacité paramédiastinale droite d'allure tumorale. Une ponction pleurale de la base droite pratiquée systématiquement ramène 250 cc. d'un liquide hémorragique. La malade est alors dirigée sur notre service. Confinée au lit, elle est pâle, profondément asthénique, et parle avec peine;son fasciès figé et atone, ses paupières tombantes ne s'animent guère que sous l'influence des injections de prostigmine. Le syndrôme de myasthénie grave est évident. Le syndrôme tumoral thoracique est exclusivement radiologique: ombre latéro-médiastinale droite dense, homogène, allongée verticalement du manubrium sternal à la coupole diaphragmatique, confondue en dedans avec le bord droit du coeur et limitée en dehors par un bord net, légèrement polycyclique; l'hémicoupole diaphragmatique horizontale, le cul-de-sac comblé. Le profil droit et les tomographies de face précisent le siège suprocardiaque et nettement antérieur de la masse bien visible à

(1)Nous tenons à remercier MM.les Professeurs BARIETY et H. BENARD,ainsi que M. le Docteur F. LAYANI de nous avoir obligeamment autorisé à faire état ici des observations recueillies dans leurs services.

R. UNIV.
BIBLIOTHEEK
LEIDEN

12 et 14/cm du plan dorsal; Elle est indissociable de l'ombre cardio-vasculaire et son bord postérieur apparait mal défini.

PNEUMOMEDIASTIN (I2.VII.I95I - Dr COURY)

-Préparation générale sans anesthésie de la trachée, mais sous couverture d'une injection supplémentaire de prostigmine.

-Quantité d'air insufflée: 800 cc.

-Radiographies:

-de face: liseré caractéristique de décollement médiastinal, surtout évident le long du bord gauche du coeur et dans l'angle cardio-phrénique droit.

-de profil: l'aspect est particulièrement évocateur:

-l'image tumorale a la forme d'une virgule à grosse extrémité supérieure et à pointe s'insinuant vers le bas entre le coeur et le sternum; elle est nettement séparée de la masse cardio-vasculaire par un fin liseré gazeux; son bord postérieur apparaît polycyclique. Les organes du médiastin, en particulier la trachée, l'aorte et l'artère pulmonaire sont franchement soulignés par le contraste gazeux.

-Tomographies:

-de face: (coupe à 14 cm. du plan dorsal);l'aspect polycyclique du bord externe de la tumeur est particulièrement net; l'ombre tumorale et celle du coeur sont séparées des 2 hémicoupoles diaphragmatiques par une bande gazeuse;

-de profil: (coupes à 1/2 cm. à droite, I/2 cm. et 1 cm.5 à gauche du plan sagittal médian)x la tumeur, nettement séparée de la face antéro-supérieure du coeur qu'elle coiffe en virgule, est parfaitement délimitée par le contraste gazeux; elle parait appendue en avant de l'aorte par un pédicule supérieur. Les ombres des gros vaisseaux sont très nettement dissociables (fig.5).

(x)D.0,5;G.0,5 et G.I,5

Conclusions: le siège, la forme, le pédicule de l'opacité pathologique chez cette malade atteinte de syndrôme myasthénique font conclure à une tumeur thymique.

De nouveaux clichés pratiqués dans les mêmes conditions 15 jours plus tard montrent la disparition complète de l'air insufflé dans le médiastin et l'impossibilité de dissocier l'opacité tumorale de celle des organes adjacents.

AUTRES EXAMENS COMPLEMENTAIRES:

Bronchoscopie (5.VII.I95I- Dr PAILLAS): branches normales
Azotémie: 0gr, 30 p.l.
Cholestérol sanguin: 3gr,85 par litre
Cholinestérase (méthode de STEDMAN et WHITE): 1,80
I7 Céto-Stéroïdes urinaires: I7 mgr, I95 par 24 heures.

La rapidité d'évolution du syndrôme myasthénique incite à intervenir rapidement sur la tumeur thymique.

L'aggravation se poursuit en effet malgré l'administration quotidienne de prostigmine à haute dose (6 mgs en 4 injections et 90 mgs en 6 prises buccales) de désoxycortisostérone (10 mgs) et d'atropine (I/2 mg); le pouls est instable, sa fréquence variant entre 80 et 100; la tension artérielle s'abaisse de I3,5-8 à 11-6.

INTERVENTION (3.VIII.5I -Dr O. MONOD)

La thoracotomie exploratrice par incision latérale droite, donne accès sur une volumineuse tumeur maligne du thymus, inextirpable, envahissant tout le médiastin antérieur avec métastases pulmonaires et pleurales.

L'examen histologique d'un fragment prélevé confirme qu'il s'agit d'un thymome malin.

OBSERVATION N° 2

DES...Martial, 52 ans, entre dans le service le 5.XI.5I pour une opacité pulmonaire gauche apicale découverte à l'occasion d'une radioscopie systématique en Juin I95I.

Indemne de tout antécédent, il accuse à son entrée un amaigrissement récent de 6 Kilos en 6 mois avec dyspnée d'effort et dysphonie depuis la fin de Septembre.

L'examen clinique est pratiquement négatif.
L'examen radiologique montre:

-de face une opacité homogène du tiers supérieur du champ pulmonaire gauche à limite inférieure concave, avec attraction médiastinale.

Cette condensation rétractile s'est accentuée entre Juillet et Novembre et s'accompagne d'une densification hilaire.

-de profil, la limite inférieure concave de l'opacité témoigne également de son caractère systématisé et rétractile;elle intéresse le lobe supérieur gauche.

Plusieurs bacilloscopies ont été négatives.

Deux tentatives de bronchoscopies (I8-IX-5I et 23-X-5I- Dr PAILLAS) se heurtent à une impossibilité de pénétrer dans la branche souche gauche dont la courbure est supérieure à la normale. L'examen du produit d'aspiration permet, au deuxième prélèvement, de porter le diagnostic histologique d'épithélioma indifférencié.

PNEUMOMEDIASTIN (I7.XI.5I- Dr COURY)

Quantité d'air insufflé: 500 cc environ.

RADIOGRAPHIES STANDARD ET TOMOGRAPHIES:

De face: l'opacité pathologique est séparée de l'ombre médiastinale par une bande gazeuse qui souligne le contour des gros vaisseaux: aorte, carotide, sous-clavière gauche, et se prolonge le long du bord gauche du coeur pour s'insinuer entre la pointe et l'hémidiaphragme. La plèvre médiastinale apparaît donc libre et décollable sur toute sa hauteur (fig.7).

de profil: le lobe supérieur pathologique est bien dessiné et décollé du sternum en avant;
Les bords antérieur et postérieur de l'ombre cardiaque sont nettement soulignés.

Le croissant clair séparant la crosse aortique de la crosse pulmonaire fait défaut, mais on ne note aucune image d'adénopathie.

Conclusion: le médiastin sus-hilaire est indemne. On ne peut se prononcer sur l'état de la région interaortico-pulmonaire.

2 jours après, il persiste de l'air dans le médiastin et le milieu gazeux augmente le contraste obtenu par angiocardiographie (Dr CHOUBRAC). Cet examen révèle une hypovascularisation considérable du poumon gauche.

INTERVENTION (7.XII.5I- Dr GALEY)

Thoracotomie exploratrice:

Libération par voie extra-pleurale du lobe supérieur gauche complètement atélectasié, mais dont la face médiastinale est libre. Tous les éléments pédiculaires sont encerclés par une masse néoplasique logée dans la concavité de l'aorte. L'incision du péricarde confirme l'englobement de l'Artère Pulmonaire gauche. Sur le trajet du récurrent, une adhérence empêche tout clivage de la paroi aortique qui est envahie. Malgré section du pneumogastrique et pose préventive d'un clamp de Blalock non serré sur l'aorte, celle-ci ne peut finalement être libérée. On ne décèle aucune adénopathie médiastinale palpable.

OBSERVATION N° 3

GIL...Georges, 59 ans, entre dans le service le 8 Avril I952 pour un syndrôme d'irritation bronchique accompagné de douleurs thoraciques, apparu depuis 6 mois.

Son état général est assez bien conservé; cependant son teint est jaunâtre et l'on peut noter un hippocratisme digital.

La radiographie montre une opacité triangulaire largement étendue de la base droite, homogène s'estompant jusqu'à une image scissurale.

De profil, cette opacité occupe tout le lobe moyen et le lobe inférieur, moins le sommet de Fowler. Le hile est suspect. La recherche de B.K. est négative.

LA BRONCHOSCOPIE (IO.IV.52- Dr QUIRIN)

révèle la compression extrinsèque de l'orifice lobaire moyen et l'obstruction de la lobaire inférieure droite par une masse friable, saignant facilement, dont la biopsie précise les caractères d'épithélioma épidermoïde.

PNEUMOMEDIASTIN (I6.IV.52- Dr COURY)

Préparation habituelle et anesthésie trachéale.

Quantité d'air insufflée: 450 cc:

-Courbe manométrique de type III
-Pression terminale: + I6.

Avant l'insufflation: Pouls: I04; T.A.: I0-7; PV: I5,5; Resp: 28

Après l'insufflation: Pouls: I02; T.A.: 11-5; PV: I8; Resp: 26

Radiographies: (clichés standards et tomographies).

-de face: contraste gazeux latéro-trachéal et aortique

-de profil: l'air rétro-sternal ne décolle pas complètement le poumon jusqu'au diaphragme; l'opacité de la base est moins refoulée que le reste du parenchyme et son pôle supérieur reste relié au sternum par une large bride.

La région hilaire gauche et la concavité aortique sont comblées par une opacité irrégulière à bords flous. Sur les clichés G3 et G4, en surimpression sur la crosse de l'artère pulmonaire gauche, on distingue nettement une image ovalaire plus dense, à contours vaguement polycycliques, d'aspect ganglionnaire.

Conclusion: Envahissement cellulaire et ganglionnaire du médiastin, faisant repousser une intervention chirurgicale.

OBSERVATION N° 4

LE BRA....Georges, 35 ans, est hospitalisé le 29 Avril I952, à la suite de la découverte d'une opacité arrondie juxtahilaire gauche prétrachéale, à bords nets.

Les antécédents cliniques se résument en quelques douleurs thoraciques apparues 3 mois auparavant suivies d'un épisode fébrile avec toux et expectoration; ces signes ont depuis lors disparu. Une radioscopie pratiquée en Octobre I95I n'avait révélé aucune anomalie thoracique.

PNEUMOMEDIASTIN (30.IV.I952- Dr CORONE)

Préparation générale habituelle.

Quantité d'air insufflée: 500 cc environ;

L'insufflation, pratiquée par voie antérieure rétrosternale à l'aide d'une aiguille coudée, entraîne un emphysème cervical immédiat.

Avant l'insufflation: pouls: 57; T.A. I3-8; P.V.:I7; respirations-minute: 20

Après l'insufflation: pouls: 60; T.A.: I2-7,5; P.V.:I7; respirations-minute: 20

La pression terminale est de + I3.

Radiographies:

-de face: le décollement gazeux médiastinal entoure largement la crosse aortique dont l'image se trouve nettement dissociée de l'ombre tumorale. Cette dernière se situe sur un plan antérieur et parait accolée à la face externe de la plèvre médiastinale qui est surtout visible dans la région hilaire.

-de profil: la masse tumorale apparait polylobée; elle est distincte du sternum et de la face antéro-supérieure du coeur sur laquelle elle repose.

Conclusion: la tumeur clivée par le pneumomédiastin en dedans ne l'est pas en dehors et se trouve refoulée avec le poumon. Elle semble adhérer à ce dernier plutôt qu'y être incluse.

L'HEMOGRAMME, LA BRONCHOSCOPIE (5.V.52-Dr PAILLAS), LA PLEUROSCOPIE (I3.V.52- Dr COURY)

n'apportent aucun renseignement complémentaire.

L'INTERVENTION (23.V.52- Dr MONOD)

permet l'extirpation d'un dysembryome tridermique aisément clivable et non adhérent aux organes de voisinage.

OBSERVATION N° 5

Mme FLA....Marguerite, 46 ans, est admise dans le service le 2I Mai I952 pour une opacité arrondie médiastinale et sus-hilaire droite remarquée pour la 1ère fois en Octobre I950, et toujours demeurée latente.

La série des examens complémentaires radiologiques, sérologiques et angiocardiographique pratiqués en I95I (service du Pr Ag.SOULIE) avait permis d'éliminer l'hypothèse primitive d'ectasie aortique.

Lors de l'admission, tout signe clinique fait défaut; l'état général ne semble nullement altéré par un léger amaigrissement récent et quelques troubles préménopausiques. L'image radiologique est celle d'une opacité fusiforme, homogène, juxtaaortique droite et prétrachéale sans limitation interne précise (fig.9).

Les réactions cutanées à la tuberculine sont négatives.

La formule sanguine témoigne d'une hyperleucocytose avec polynucléose.

Le Métabolisme basal est légèrement abaissé (-10%).

La cholestérolémie est à 2gr,70 avec un rapport:

$$\frac{\text{Cholestérol total}}{\text{Cholestérol estérifié}} = 0,64$$

PNEUMOMEDIASTIN (3I.V.52- Dr MATHE)

Préparation générale et anesthésie locale.

Quantité d'air insufflé: 500 cc; sans modification du pouls, de la T.A., ni du rythme respiratoire ou de la pression veineuse.
Courbe des pressions intramédiastinales de type IV.
Radiographies:

-de face: sur le cliché standard et sur les tomographies, l'opacité pathologique est maintenant bien visible; bien limitée, ayant la forme et la taille d'un oeuf, elle est nettement séparée par un liseré gazeux du bord droit de l'aorte et de la trachée; elle semble appendue à un pédicule supérieur. La plèvre médiastinale est décollée sur toute sa hauteur, en particulier autour du coeur qui parait entouré par un véritable sac gazeux (fig.IO).

Enfin, on note l'existence d'un petit pneumothorax droit à peine visible.

-de profil: la masse est piriforme, parfaitement isolée du sternum, de la trachée et de la face supérieure du coeur; elle semble se prolonger en haut vers la base du cou. L'air est assez régulièrement réparti dans le médiastin en particulier autour du coeur et de l'origine des grps vaisseaux.

Conclusion: tumeur du médiastin antéro-supérieur, bien limitée, non adhérente et en relations probables avec la base du cou.

INTERVENTION (20.VI.52- Dr O. MONOD)

Extirpation facile d'une tumeur kystique "mucoïde" sans pédicule caractérisé, et située sous la plèvre en avant de la veine cave supérieure.

EXAMEN HISTOLOGIQUE (Dr PAILLAS)

Kyste à parois très minces et à contenu séreux; revêtement fait d'une couche de cellules aplaties endothéliformes, reposant sur une couche de collagène, entourée de tissu graisseux avec quelques vaisseaux.

Ce kyste a tous les caractères d'un kyste séreux d'origine pleurale.

OBSERVATION N° 6

Mme DAN...Henriette, 52 ans, est hospitalisée le 13 Mars 1952 pour une opacité paramédiastinale de la base droite.

Cette opacité avait été signalée à la malade dès 1946 à l'occasion d'un examen radioscopique et rapportée à une hypertrophie de l'oreillette droite.
A l'exclusion de tout autre symptôme, l'apparition en 1952 de douleurs dorsales persistantes de la base droite et de l'angle costo-lombaire droit attire à nouveau l'attention sur cette image.

Des antécédents familiaux de tuberculose sont à noter.

L'examen radiologique des poumons montre:

- de face: une opacité triangulaire paracardiaque droite, étendue du hile au sinus costo-diaphragmatique et comblant tout l'angle cardio-phrénique, indissociable des ombres cardiaque et diaphragmatique (fig. 11).

- de profil: le bord supérieur de l'opacité a des contours assez nets en arrière, moins précis en avant; sa base se confond avec la partie antérieure de l'hémidiaphragme.

Les tomographies de face confirment le siège antérieur de l'opacité.

Les clichés pris après Pneumopéritoine n'apportent aucune précision complémentaire.

La bronchoscopie (Dr PAILLAS) montre des bronches inférieures oedematiées mais perméables.

PNEUMOMEDIASTIN (I8.III.I952- Dr COURY)

Préparation générale et anesthésie trachéale.
Quantité d'air insufflée: 400 cc.

Avant l'insufflation: Pouls: 100; T.A.: 11,7,
P.V.: I7,5; Resp.:24

Après l'insufflation: Pouls: 90; T.A:I0,5-7;
P.V.: I7; Resp. 20

Courbe des pressions intramédiastinales de type I

Pression terminale: + I2.

Radiographies: l'opacité pathologique est franchement séparée de la masse cardio-vasculaire par un liseré gazeux.

Les tomographies de face confirment le parfait décollement médiastinal et le siège sus-diaphragmatique antérieur de l'opacité (fig. I2).

Il s'agit donc d'une lésion extra-médiastinale avec attraction localisée de la coupole diaphragmatique.

Les tomographies de profil, après opacification barytée de l'oesophage, soulignent bien le contour des organes médiastinaux et mettent en évidence d'importants vestiges thymiques.

La médiastinographie gazeuse permet de conclure à une atélectasie du lobe moyen.

(Il est à noter que 3 jours plus tard l'air médiastinal est en voie de résorption; il a complètement disparu au 10ème jour).

PLEUROSCOPIE EXPLORATRICE APRES CREATION DE PNEUMOTHORAX DROIT (20.III.52- Dr COURY)

Trois faits retiennent l'attention:

1°) le lobe moyen est certainement réduit de volume, rétracté sous forme d'une languette antérieure;

2°) la moitié antérieure de l'hémidiaphragme parait soulevée, vraisemblablement par le Pneumopéritoine;

3°) la plèvre médiastinale en avant du hile est saillante avec quelques formations évoquant des bulles d'emphysème sous-pleural; la ponction montre qu'elles sont effectivement remplies d'air; en regard de l'interlobe la plèvre semble faire hernie au point de simuler un élément de lobe pulmonaire.

BRONCHOGRAPHIE LIPIODOLEE (28.III.52 - Dr ABELANET)

Absence d'injection du lobe moyen; altération d'une partie de la lobaire inférieure avec quelques images de dilatation; seul le bouquet terminal est normal.

L'ensemble de ces investigations permet de conclure à une condensation rétractile du lobe moyen avec altérations bronchiques et bronchectasies modérées sous-jacentes en rapport probable avec une bronchopneumopathie segmentaire ancienne; un interrogatoire poussé permet d'ailleurs de retrouver dans les antécédents lointains un épisode de toux rebelle ayant duré près de 2 ans.

OBSERVATION N° 7

Mme LEG....Victorine, 63 ans, est hospitalisée le 13 Juin 1951, en raison d'une dyspnée intense progressivement accrue et remontant à une vingtaine d'années.

Elle présente des opacités para et sus-hilaires bilatérales, modulaires à droite, et d'aspect franchement tumoral à gauche. Cette image est immuable depuis 1948 au moins. La malade ancienne ouvrière de faïencerie, n'a jamais été bacillifère.

La formule sanguine témoigne d'une anémie modérée sans modification de la série blanche.

Les réactions sérologiques de la syphilis sont négatives.

Le tracé de l'Electrocardiogramme est normal.

Le diagnostic de probabilité, porté depuis plusieurs années en raison des antécédents professionnels de la malade, est celui de silicose.

PNEUMOMEDIASTIN (27.VI.51- Dr COURY)

Préparation par gardénal, phénergan per os, morphine, atropine SC et aminophylline I.V.

Quantité d'air insufflée: 500 cc.

Douleur précordiale en cours d'insufflation;impression de plus grande aisance respiratoire pendant la journée.
La présence d'air dans le Médiastin Supérieur derrière la trachée notamment confirme la pénétration gazeuse, mais celle-ci reste minime et l'absence de tout décollement net de tout effet de contraste autour des vaisseaux et du coeur permet de conclure à l'imperméabilité presque complète de l'espace médiastinal.

A la suite d'une deuxième médiastinographie de contrôle (25.VII.51 - Dr CHOUBRAC), l'air ne se répand pas davantage dans le médiastin.

OBSERVATION N° 8

DAR...Marcel, 59 ans.

En Juillet 1949, suppuration pulmonaire de la base droite cliniquement guérie depuis Janvier I950 apr s deux mois de traitement général et local par antibiotiques.

Séquelles radiologiques persistant sous forme d'une grisaille homogène de la base droite avec rétrécissement des espaces intercostaux et rétraction médiastinale. Ligne bordante axillaire et diminution de transparence du sommet droit; calcifications apicales.

Il parait bien s'agir de séquelles pleurales et parenchymateuses stabilisées sans perte de substance et à tendance rétractile.

PNEUMOMEDIASTIN (22.III.52 - R. ABELANET)

Préparation générale et locale.

Quantité d'air insufflée: 500 cc.

Petite douleur précordiale à partir de 300 cc.

Courbe des pressions intramédiastinales de type II.

Pression terminale: + I3.

Avant l'insufflation: pouls: 96; T.Z.: I6,5-9,5; P.V.:22;
Respiration: 22 par minute

Après l'insufflation: pouls: 92; T.A.:I6-9,5; P.V.: 28;
Respiration: I8 par minute.

.Radiographies:

-le décollement gazeux est satisfaisant dans toutes les parties du médiastin sauf au-dessous du hile droit, le long du bord cardiaque, témoignant d'une impossibilité de cliver le tissu cellulaire médiastinal et d'une absence de décollement de la plèvre en regard de la lésion pulmonaire ancienne.

Conclusions: Les séquelles de la suppuration pulmonaire sont non seulement pulmonaires, mais aussi pleurales et médiastinales.

Malade décédé en janvier I953 de cirrhose et pneumopathie grippale gauche. Confirmation anatomique du diagnostic clinique. Confirmation des données de la médiastinographie: adhérences importantes et indissociables au doigt dans la région latéro-cardiaque droite, dans lesplans postérieurs surtout; quelques adhérences minimes à gauche.

OBSERVATION N° 9

Mme EMM.....Marie-Thérèse, 6I ans, est hospitalisée dans le service le 7 Mai I95I pour un syndrôme bâtard fait d'amaigrissement, d'un état subfébrile de toux et d'algies diffuses à prédominance hémithoracique et plus encore, cervico-brachiale droite.

L'examen radiologique du thorax montre l'existence d'une bande opaque paramédiastinale droite, bien limitée en dehors, légèrement battante mais dissociable de l'image aortique, étendue depuis le diaphragme jusqu'à la clavicule. Les champs pulmonaires sont pratiquement indemnes.

Antécédents d'abcès froid thoracique en I943,
de paralysie faciale droite en I948.

Signes cliniques d'altération de l'état général
et de névralgie cervico-brachiale droite,
sans lésion vertébrale décelable.

Coeur normal: T.A.: I5-9.

V.S.: 67 - 98- 111

Bacilloscopie négative.

Formule sanguine normale.

Réaction de la syphilis négative.

PNEUMOMEDIASTIN (11.VI.5I- Dr COURY)

Préparation par:
-gardénal la veille
-phénergan le matin
-morphine,atropine SC et aminophylline IV, 30' avant.

Quantité d'air insufflée: 500 cc -Aucun incident

Radiographies:

-de face: l'air a pénétré dans le médiastin, mais il s'est irrégulièrement réparti; le décollement net le long du bord gauche de la trachée est nul à droite, l'air s'est insinué entre le pôle inférieur de l'opacité pathologique et la partie interne de l'hémidiaphragme.

-de profil: le gaz s'est localisé dans la région rétrosternale, mais la clarté qu'il détermine a un aspect cotonneux.

Conclusion: l'opacité pathologique est de nature médiastinale, et non vasculaire; le tissu cellulaire médiastinal est peu perméable.

En juillet I95I apparait insidieusement une adénopathie suppurée sus-claviculaire droite relativement profonde; la ponction ramène un liquide séro-grumeleux, aseptique à l'examen direct, mais dont la culture révèle la nature tuberculeuse. L'injection de lipiodol dans la tuméfaction suppurée dessine le fond de l'adénopathie et ne montre aucune communication avec le médiastinou le système osseux, d'ailleurs toujours normal. Cette adénite cervicale guérit en 3 mois par ponctions répétées,antibiotiques locaux et actinothérapie. L'état général est satisfaisant, l'aspect radiologique du thorax inchangé.

OBSERVATION N° IO

Mme POU....Joséphine, 73 ans, entre dans le service de Monsieur le Professeur BENARD le 6 Décembre I95I pour un syndrôme respiratoire fait de toux quinteuse avec expectoration peu abondante, douleurs précordiales et dyspnée d'effort.

L'interrogatoire relève des antécédents:

- -une coqueluche dans l'enfance
- -une toux chronique depuis une quinzaine d'années
- -etune pleurésie gauche en I948; à l'occasion de cette dernière un anévrysme de la crosse aortique a été découvert.

L'examen de cette malade pâle et amaigrie décèle, non pas tant des signes pulmonaires banaux que des signes cardiovasculaires:

- -un soulèvement post-systolique (un peu en retard sur le choc de la pointe) à la partie interne des 2, et 3ème espaces inter-costaux droits.
- -un souffle systolique de base et un souffle diastolique minime.
- -enfin des signes d'athéro-sclérose périphérique.

La tension artérielle est à 13- 5; la pression veineuse à 12

L'examen complet montre l'intégrité du système nerveux et de l'appareil rénal. Les réactions sérologiques de la syphilis sont négatives. Il existe une anémie importante à 2.600.000.

Sur la radiographie de face, on distingue d'une part des images fibro-calcifiées des deux sommets avec ascension des hiles, droit surtout et séquelles pleurales de la base gauche; d'autre part à la partie moyenne du bord droit du médiastin, empiètant sur le champ pulmonaire droit, une opacité arrondie à contours nets calcifiés, semblant en continuité vers la gauche avec la crosse aortique également calcifiée. Sur le profil cette opacité occupe tout le médiastin antéro-supérieur; elle surmonte le coeur et se continue en arrière par la crosse

aortique; les calcifications lui donnent un aspect granité. En radioscopie l'opacité bien solidaire de l'aorte parait battante et expansive.

PNEUMOMEDIASTIN (5.I.52- Dr COURY)

Préparation générale par morphine et atropine
-quantité d'air insufflée: 500 cc.

Le rythme cardiaque initialement à 80 est à 90 après l'insufflation.

La tension artérielle passe de 13-5 à 11,5-5

La pression veineuse de 12 à 20 cm. d'eau.

Courbe des pressions intramédiastinales de type III. Pression terminale + I3.

-Radiographies:

-de face: le liseré clair entourant le bord gauche du coeur témoigne de la présence d'air.

-de profil: l'air est surtout collecté en arrière du sternum sur toute la hauteur du médiastin antérieur; il souligne les contours de la poche anévrysmale antérieure; on discerne sur la portion descendante au niveau de D8 D9 une image fusiforme postérieure mieux visible en OAG- qui n'était pratiquement pas visible sur les radiographies ordinaires.

-sur les coupes tomographiques frontales, le décollement médiastinal est particulièrement net des deux côtés de la trachée, il se prolonge même dans l'espace extra-pleural droit et dessine à gauche le trajet de la sous-clavière: le tronc artériel brachio-céphalique et les carotides sont discernables.

-sur la coupe à 13 cm. du plan dorsal, le bord antérieur droit de la poche anévrysmale est d'une particulière netteté.

-sur les tomographies de profil, le contraste gazeux circonscrit admirablement les contours calcifiés de la poche anévrysmale antéro-supérieure (fig. I7). Celle-ci mesure 9 cm. dans son axe vertical, 6 cm.5 dans son axe antéro-postérieur et elle s'étend transversalement de D3 à G1, soit sur 4 cm environ.

-sur G1 apparait l'origine du tronc de l'artère pulmonaire; de G1 à G3 l'aorte thoracique descendante, elle-même calcifiée, est rendue parfaitement visible, ce qui permet de délimiter le second anévrysme, développé aux dépens de la

paroi postérieure du vaisseau; il a près de 4 cm. de diamètre (fig. I8).

Conclusion: existence d'un deuxième anévrysme jusque là méconnu siégeant sur l'aorte thoracique postérieure à côté du sac anévrysmal principal dont:

-la morphologie
-les dimensions

sont facilement précisées.

OBSERVATION N° 11

Mme BED....Camille, 29 ans,

Hémoptysies de petite abondance en I950 et en Mars I952 en cours de grossesse, s'accompagnant de dyspnée d'effort et d'un éclat du deuxième bruit cardiaque au foyer pulmonaire, sans autre élément sémiologique .T.A. I3,5-9.

L'examen radiologique montre l'existence d'une opacité arrondie faisant saillie sur l'arc moyen du bord gauche du coeur, battante et expansive, évoquant une grosse artère pulmonaire.

PNEUMOMEDIASTIN (26.IV.I952- P. MATHE)

Préparation générale et locale.

Quantité d'air insuflée: 300 cc., entraînant des algies précordiales.

Pression terminale: + IO.

Avant insufflation: Pouls: 75; T.A.: I3,5-9; P.V.: 25; Respiration: 24 par minute

Après insufflation: Pouls: 84; T.A.: II-9; P.V. 24,5; Respiration: 26 par minute.

Radiographies:

-de face: le liseré gazeux souligne les bords trachéaux et la crosse aortique, qui est peu saillante; il sépare cette dernière de l'opacité pathologique.

-de profil: le décollement rétro-sternal est complet.

-en oblique antérieure droite, l'air entoure le coeur et les gros vaisseaux; l'artère pulmonaire dessine une crosse courte et trapue dont le diamètre (30 mm.) est nettement plus fort que celui de la crosse aortique à peine sus-jacente (22mm,5)

La comparaison de ce cliché avec les tomographies de face montre que l'opacité de l'arc moyen, soulignée par le pneumomédiastin, correspond bien à l'artère pulmonaire dilatée.

Sur les coupes de profil, aucune immage nette de dissociation vasculaire n'apparait; la petite crosse aortique n'est visible qu'en G2; la crosse pulmonaire, empiètant largement sur elle est visible de G2 à G5 . Par ailleurs, sur le cliché D3, dans le plan du hile droit, se voit une opacité ovalaire qui parait être une image tomographique de l'artère pulmonaire droite.

Conclusion: La médiastinographie gazeuse confirme le diagnostic très probable de dilatation du tronc de l'artère pulmonaire; elle montre que cette dilatation porte également sur les branches du vaisseau; elle en précise les dimensions ainsi que celles de la petite aorte voisine.

L'angiographie, pratiquée 2 jours après le pneumomédiastin (28.IV.52- Dr CHOUBRAC), permet de conclure également à l'existence dune grosse artère pulmonaire et d'une petite aorte et précise l'absence de shunt.

OBSERVATION N° I2

Mme HUD....Léonie, 72 ans, est admise dans le service du Pr H. BENARD le 27 Octobre I95I pour des douleurs sous-mammaires bilatérales à prédominance droite ayant débuté sur un mode aigü trois semaines auparavant et s'accompagnant de toux, d'expectoration et d'un état subfébrile.

La malade est sujette depuis 35 ans environ à des épisodes analogues tous les hivers.

L'examen clinique ne révèle aucun physique pulmonaire. Par contre, il existe une rétraction systolique de la pointe du coeur, entraînant le mamelon, et un gros souffle systolique à maximum apexien, bien perçu également dans la région mésocardique et vers l'appendice xyphoïde sans irradiation axillaire; des extrasystoles et un dédoublement serré du 2ème bruit à la pointe sont perçus par intermittences. Le rythme cardiaque est à 72, la T.A. à 15-8. On ne décèle aucun signe périphérique d'insuffisance cardiaque. Des anomalies minimes sont enregistrées à l'électrocardiogramme P bifide en D1 et D2; très légère déviation droite.

L'examen radiographique du thorax décèle des opacités hilaires bilatérales à limites arrondies assez floues, des calcifications multiples hilaires et juxta-hilaires et une accentuation de la trame. En incidence transverse, la partie postéro-supérieure de l'opacité cardiaque apparait plus dense que

normalement; la crosse aortique semble de petite dimension. L'aspect radioscopique de la région hilaire gauche fait soulever l'hypothèse d'une augmentation de calibre de l'artère pulmonaire. Les tomographies n'apportent pas de précision nette sur la nature de ces deux zônes opaques parahilaires.

Des bacilloscopies répétées sont négatives.

La bronchoscopie (8.XI.5I- Dr QUIRIN) montre un épaississement de l'éperon trachéal et des sécrétions abondantes provenant des deux bases. Dans le prélèvement obtenu par aspiration, aucun élément suspect n'est retrouvé.

PNEUMOMEDIASTIN (I7.XI.5I- P. MATHE)

Préparation: morphine - atropine

Quantité d'air insufflée: 500 cc ; insufflation facile, sans incidents, avec petites oscillations nettes; pression terminale: + 9 + 8.

Radiographies:

- Sur le cliché ordinaire de face, l'air médiastinal souligne surtout le bord gauche du coeur. Le bord externe de l'opacité hilaire gauche apparait très bien délimité, régulièrement curviligne et l'air s'insinue entre cette opacité et la crosse de l'aorte.
- Sur le cliché de profil, les bords du coeur sont bien soulignés; la partie postéro-supérieure, plus opaque, déjà signalée, est mieux visible. Le décollement rétro-sternal est incomplet; il existe une symphyse sterno-péricardique basse.
- Les tomographies de face (surtout à 14 cm. du plan dorsal) confirment le caractère franchement médiastinal de l'opacité hilaire gauche qui se raccorde à l'ombre cardiaque et qu'une lame gazeuse sépare de la crosse aortique.
- Les tomographies de profil montrent en G5, l'empiètement partiel de l'arche pulmonaire sur l'arche aortique; celle-ci est petite et en position basse. Sur les coupes situées légèrement à droite du plan médian il existe en avant de la bifurcation trachéale et de la bronche souche droite une volumineuse opacité arrondie qui semble correspondre au tronc artériel pulmonaire droit hypertrophié. C'est cette opacité qui, sur le profil simple, se projette sur le pôle postéro-supérieur du coeur.

Conclusion: L'hypothèse d'une dilatation du tronc et des branches de l'artère pulmonaire est confirmée par la médiastinographie gazeuse; cette "grosse pulmonaire" coexiste avec une "petite aorte".

L'angiographie (I9.XI.5I-Dr CHOUBRAC) est en accord pour conclure à une dilatation des artères pulmonaires droite et gauche

La malade, de nouveau hospitalisée à l'Hôtel-Dieu en Janvier 1953, y est décédée subitement le 13 février. L'autopsie a confirmé la dilatation de l'artère pulmonaire; le petit calibre aortique était plus relatif qu'absolu.

OBSERVATION N°13

DEM....Octave, 65 ans, est porteur d'une grosse aorte.

Il se plaint de tendances lipothymiques depuis 2 mois. Un souffle systolique de pointe, surtout net après effort, une T.A. à 17,5-10, sont les seules données de l'examen clinique.

Les radiographies montrent une augmentation régulière du calibre aortique avec déroulement vasculaire en OAG.

PNEUMOMEDIASTIN (16.II.52- P. MATHE)

Préparation générale habituelle.

Quantité d'air insufflée: 600 cc . - Pression terminale +8

Courbe des pressions intramédiastinales de type II.

Avant l'insufflation: Pouls: 72; T.A.: 17,5-10; P.V.: 13,5; Respirations: 20 par minute.

Après l'insufflation: Pouls: 90; T.A.: 11,5-7; P.V.: 18; Respirations: 24 par minute.

Une heure plus tard: T.A.: 16-10

Radiographies:

-de face: un croissant gazeux souligne la crosse aortique.

-En position oblique antérieure droite, le coeur et l'aorte ascendante apparaissent avec une grande netteté.

-de profil: le gaz s'est réparti dans tout le médiastin, précisant, en particulier, les contours de l'opacité aortique; le déroulement s'apprécie mieux sur les tomographies de profil de G2 à G4 où l'on peut mesurer avec précision le calibre de la crosse et de l'aorte descendante; mais il est à noter que l'ensemble de l'espace médiastinal a un aspect gris, un peu cotonneux, peut-être en rapport avec un état inflammatoire chronique du tissu médiastinal. Par ailleurs en D1 et sur les clichés voisins une ombre oblique en haut et en avant parait répondre au tronc de la veine cave supérieure.

Conclusion: l'aorte est d'un calibre exagéré et déroulée; le tissu cellulaire médiastinal ne semble pas rigoureusement normal.

OBSERVATION N° I4

Mme MAN....Simone, 37 ans, entre dans le service le 2 Avril I952 pour un syndrôme de compression médiastinale.

C'est à la fin de I95I que sont apparues une dyspnée d'effort et une toux rapidement accrues.

La radiographie a décelé un élargissement de la partie inférieure de l'ombre médiastinale. La radiothérapie d'épreuve pratiquée en ville a entrainé une amélioration transitoire des symptômes.

A son entrée, la malade, dyspnéique, le visage un peu bouffi, tousse fréquemment; la courbe thermique oscille autour de 37°5; l'état général reste assez satisfaisant.

L'examen du thorax permet de constater l'existence d'une circulation collatérale préthoracique du type cave-cave et d'une submatité parasternale. Les bruits du coeur sont assourdis; la T.A. est de 11-7. L'examen radiologique montre une augmentation globuleuse de l'ombre cardiaque dans tous ses diamètres avec diminution des battements.Il existe en outre à l'arrivée de la malade une opacité en éventail intercléïdohilaire droite nouvellement apparue et qui a disparu par la suite.

La recherche de B.K. demeure négative. La V.S. est accélérée: 26-46-I09. Les réactions cutanées à la tuberculine et au B.C.G. sont négatives.

L'électrocardiogramme enregistre un bas voltage des complexes, sans autre anomalie.

PNEUMOMEDIASTIN (9.IV.52 - P. MATHE)

Préparation générale avec anesthésie trachéale.

Quantité d'air insufflée: 450 cc.; une pression assez élevée (38 cm d'eau) a été nécessaire pour déterminer un début d'insufflation; il a fallu ensuite maintenir la pression entre 30 et 40.

Avant l'insufflation: Pouls: 100; T.A.; 11-7; P.V.: 40; Respiration-minute: 22

Après l'insufflation: Pouls: I04; T.A.: 11-8; P.V.: 5I; Respiration-minute: 22

La pression intramédiastinale, après une ascension rapide à 28, est redescendue à 2I après insufflation de 350 cc, pour remonter finalement à 27 (courbe type IV).

Radiographies:

-de face: (cliché standard et tomographies) une bande gazeuse intercardio-diaphragmatique soulève la silhouette cardiaque et en souligne l'aspect globuleux.

Sur cette clarté aortique se détachent la veine cave inférieure et l'aorte descendante. Les ligaments phréno-péricardiques et les plèvre médiastinales sont nettement soulignés. L'infiltration gazeuse est moins importante le long des bords du coeur, surtout à droite, qu'au-dessous de lui(fig. I9).

-de profil: l'air entoure assez régulièrement l'ombre cardiaque. Le départ des gros vaisseaux est mal discernable et l'espace médiastinal supérieur, à peine infiltré d'air, apparait gris et cotonneux. On retrouve, se détachant sur la clarté intercardio-diaphragmatique l'ombre des ligaments phrénopéricardiques et de la veine cave inférieure (fig. 20).

Conclusion: L'élargissement del'opacité médiastinale est intégralement d'origine cardiaque, évoquant une péricardite. Pas de lésions médiastinales associées; en particulier pas d'adhérences, pas de symphyse, pas de calcifications extrapéricardiques.

L'air introduit dans le médiastin est presque entièrement résorbé 7 jours plus tard; il a complètement disparu le 15ème jour.

PONCTION PERICARDIQUE (I5.IV.52)

Sous-traction de 150 cc. d'un liquide séro-fibrineux,stérile, contenant des cellules endothéliales, de nombreux lymphocytes et d'assez nombreux polynucléaires altérés; Réaction de Rivalta +; traces de fibrine.

La recherche de B.K. dans l'épanchement a été négative ainsi que l'inoculation au cobaye.

ANGIOGRAPHIE (28.IV.52- Dr CHOUBRAC)

Obstruction du tronc brachio-céphalique veineux gauche à peu près complète.

OBSERVATION N° I5

FRA....Armand- 26 ans.

Hospitalisé le 27 Avril I95I.

Asthénie, douleurs cervicales, épistaxis ont conduit à ...

découvrir une tumeur latéro-trachéale droite, de siège antérieur, du volume d'une orange, à limites nettes.

Réactions cutanées à la tuberculine négatives.

Eosinophilie à 6%.

Angiographie (IO-V-5I- Dr CHOUBRAC): compression cave supérieure et reflux jugulaire.

Pneumothorax diagnostique: abaissement de l'opacité qui fait corps avec le poumon, ce que confirme la pleuroscopie (3I.V.52- Dr COURY).

PNEUMOMEDIASTIN (23.V.5I- Pr CONDORELLI)

Sans préparation- Quantité d'air insufflée: 375 cc.

Tolérance parfaite.

Radiographies: l'air médiastinal refoule l'opacité et le poumon en dehors ainsi qu'une formation linéaire ± nette qui semble correspondre à la plèvre médiastine.

Conclusion: intégrité médiastinale.

Le diagnostic de kyste hydactique a été porté après intradermo réaction de CASONI et confirmé opératoirement (I9.VI.5I- Dr MONOD).

OBSERVATION N° I6

BAN...André, 42 ans.

Hospitalisé le 8.V.I95I pour tuberculose pulmonaire fibreuse du sommet gauche, non bacillifère.

Les radiographies révèlent en outre un élargissement et un déroulement aortique.

PNEUMOMEDIASTIN (28.V.I.95I -Dr COURY)

Préparation par Phénergan, morphine-atropine SC et aminophylline I.V. une demi-heure avant l'insufflation.

Quantité d'air insufflée: 350 cc. Aucun incident.

Les radiographies montrent avec netteté les contours des organes du médiastin et en particulier des gros vaisseaux: l'aorte, franchement déroulée, a un calibre dépassant 5cm,5 au niveau de la concavité; l'artère pulmonaire semble également assez volumineuse; Net vestige thymique.

Opacité linéaire prétrachéale. Tractus interaortico-pulmonaire oblique en bas et un peu en avant, semblant correspondre au ligament artériel.

Conclusion: aortite sans médiastinite périaortique.

OBSERVATION N° I7

PES.....Emile, 6I ans, admis dans le service du Dr LAYANI le 18 Mai I95I accuse depuis 5 mois des douleurs thoraciques avec toux et expectoration fréquemment hémoptoïque. Plus récemment la voix est devenue rauque, l'état général s'est altéré.

L'examen physique décèle les signes d'une rétraction thoracique supérieure gauche avec condensation parenchymateuse, données que vient confirmer la radiologie en montrant une opacité absolue du territoire lobaire supérieur gauche proprement dit avec attraction trachéale et rétraction costale; la lingula est relativement respectée; il n'y a pas d'attraction scissurale.

La recherche de B.K. dans les crachats est négative. Les réactions sérologiques de la syphilis sont positives.

La bronchoscopie est impossible du fait de la coudure de la bronche souche gauche. L'examen laryngoscopique confirme la paralysie récurrente gauche.

PNEUMOMEDIASTIN (27.VI.52- Dr CHOUBRAC)

Préparation par gardénal; phénergan le matin; morphine,atropine SC; aminophylline I.V., 30' avant.

Quantité d'air insufflée: 500 cc.

Radiographies (clichés standards et tomographies):

-de face: sur le cliché standard le gaz parait s'être collecté essentiellement en regard du poumon gauche diminuant l'opacité juxta-hilaire. En fait les tomographies montrent que le gaz est seulement antérieur et que le bord gauche de la trachée n'est pas souligné par le gaz, à l'inverse du bord droit.

La limite de la plèvre médiastinale est très nette, le bord gauche du coeur est souligné.

-de profil: la masse gazeuse occupe tout le médiastin antérieur et lui seul souligne le contour antérieur des gros troncs artériels à leur origine.

Il n'y a pas de dissociation des images vasculaires dans le médiastin postérieur, pas d'air rétro-cardiaque.

Conclusion: absence d'adhérence de la partie antérieure du lobe supérieur gauche mais imperméabilité des plans moyen et postérieur.

Le Pneumomédiastin tend à confirmer le diagnostic de néoplasme, avec adhérences médiastinales. La tolérance à l'insufflation est parfaite. Le malade accuse spontanément les jours suivants une impression de plus grande facilité respiratoire qui persiste plus de 15 jours.

Il est à noter que le cliché fait 14 jours après le pneumomédiastin montre la persistance d'une grande partie du gaz introduit, alors qu'après 2 nouvelles semaines l'air s'est entièrement résorbé.

Le diagnostic de néoplasme a été affirmé 7 mois plus tard lors de la vérification anatomique après une hémoptysie foudroyante.

OBSERVATION N° I8

GAY.....Célestin, 50 ans, hospitalisé le 27.X.I95I,

Tuberculose pulmonaire fibreuse du sommet droit, dépistée en décembre I950 à l'occasion de quelques signes fonctionnels banaux:

-images fibro-calcaires avec rétraction lobaire supérieure et attraction médiastinale vers la droite: aspect inchangé depuis 1 an.

Bacilloscopies en série négatives.

PNEUMOMEDIASTIN (7.XI.I95I- Dr COUTY)

Préparation par morphine-atropine SC et caréna I.M.

Quantité d'air insufflée: 300 cc. Pression terminale +8+I0

Radiographies:

-de face: on peut noter l'absence complète de clirage gazeux entre la trachée et le parenchyme lésé alors qu'à gauche la paroi trachéale se détache avec netteté des ombres adjacentes. Les bords cardiaques sont également soulignés ainsi qu'en transverse la trachée et les ombres vasculaires.

Conclusion: participation médiastinale au processus parenchymateux.

OBSERVATION N° I9

Mme BAN....Marie, 66 ans, est admise dans le service du Pr M. BERARD le 17.XII.I95I pour un syndrôme pleurétique de la base gauche avec dyspnée, point de côté sous-mammaire, toux et expectoration, s'accompagnant d'une fièvre modérée et

d'amaigrissement.

On relève des antécédents de bronchites saisonnières depuis plus de trente ans.

-L'examen radiologique montre une opacité de la moitié inférieure de l'hémithorax gauche à limite parabolique (avant ponction); le refoulement du médiastin vers la droite est considérable; il existe un gros ganglion calcifié sus-hilaire droit.

Les tomographies de face précisent les images dûes à une pneumoséreuse involontaire, ayant en particulier décollé le poumon du médiastin.

De profil la bonne visibilité des crosses vasculaires et le déroulement aortique constituent les points remarquables.

-Le liquide pleural retiré par ponction est citrin, à formule mixte, avec nette prédominance lymphocytaire, sans altération des éléments. Il est riche en albumine (49 gr. p.l.) et ne contient aucun germe.

-La bacilloscopie (I8.I2.5I) faite après homogénéïsation du liquide de tubage est négative.

PNEUMOMEDIASTIN (I2.I.52 -Dr CORONE)

Préparation générale habituelle.

Quantité d'air insufflée: 800 cc.

Insufflation facile; oscillations manométriques franches; augmentation progressive de la pression de +4 à +I2 (courbe de type III); T.A. avant: I4-9, après: I3-9.

Les radiographies montrent:

-de face: une collection gazeuse siégeant tout le long du bord gauche de la trachée thoracique et limitée à gauche par le bouton aortique et la carotide gauche.

De même que l'aorte est bien dégagée de la trachée, de même à droite le ganglion calcifié sus-hilaire est décollé par l'air du bord trachéal.

-de profil: on constate que le gaz s'est collecté en majeure partie dans le médiastin antérieur, sur toute la hauteur de celui-ci. Il fait apparaître au sommet du thorax l'ombre en fer à cheval d'un vestige thymique, et sur toute l'étendue de la poche gazeuse un aspect cotonneux qui semble traduire une participation du tissu médiastinal au processus inflammatoire pleural.

En conclusion: le pneumomédiastin n'a pu,ici, souligner des images vasculaires d'ores et déjà nettes, mais il évoque la probabilité d'une médiastinite.

Décembre I952: Découverte d'un cancer

-colique gauche
-L'examen radiologique du thorax montre
-l'existence de séquelles pleurales à gauche
-et la persistance du débord médiastinal à droite.

OBSERVATION N°20
(résumée)

OLY.....Nicolas, 5I ans, est entré dans le service le 3I Janvier I952.

Il est suspect de cancer broncho-pulmonaire en raison d'une part de l'apparition récente d'un amaigrissement de 10 Kilogs, d'une toux avec expectoration passagèrement hémoptoïque et d'une dyspnée d'effort, d'autre part d'une opacité dense à limites floues sous-hilaire droite.

L'examen sonatique est négatif (T.A.: I6-11)

L'électrocardiogramme est normal, ainsi que la bronchoscopie (11.II.52- Dr PAILLAS).

PNEUMOMEDIASTIN (2.II.I952- Dr COURY)

Préparation générale et anesthésie trachéale.

Quantité d'air insufflée: 500 cc. environ (insufflation à la seringue).

Radiographies:

-de face: il ne semble pas exister d'atteinte médiastinale satellite de l'opacité interbronchique droite; (les contours de la trachée et du coeur sont bien soulignés par l'air).

-de profil: la corpulence du malade rend à peu près illisibles les clichés de profil.

Conclusion: Pas de renseignements directs sur l'opacité suspecte. Le médiastin semble perméable en dépit des difficultés d'insufflation.

OBSERVATION N° 2I

TAL.....Henri, 50 ans, a été hospitalisé dans le service du Dr LAYANI le I4.I.52 pour un syndrôme infectieux d'origine pulmonaire durant depuis un mois, mais précédé depuis plus de 6 mois d'un amaigrissement considérable.

Atteinte de l'état général;

Hippocratisme digital; foyer de condensation de la partie supérieure du poumon droit: telles sont les principales données de la clinique, la fièvre n'ayant pas tardé à descendre à 37°,5-38° sous l'effet des antibiotiques.

Le cliché pulmonaire montre une opacité lobaire supérieure droite rétractile avec déplacement de l'ensemble de l'ombre médiastinale vers la droite.

BRONCHOSCOPIE (31.I.1952- Dr QUIRIN)

Le versant droit de l'éperon et la B.S.D. dans ses 3/4 sont masqués par un gros bourgeon mamelonné et saignant.

La biopsie montre qu'il s'agit d'un épithélioma épidermoïde.

PNEUMOMEDIASTIN (16.II.52- P. MATHE)

Préparation par gardénal la veille au soir, morphine-atropine une demi heure avant.

Quantité d'air insufflée: 400 cc.

Courbe des pressions intramédiastinales de type II.

Pression terminale: +8.

Dans l'après-midi, le malade, qui n'a pas observé le repos en décubitus, est en proie à une dyspnée importante avec emphysème cervical, et, à 19 h., fièvre à 39°.

Le lendemain seul persiste l'emphysème; la température est subnormale.

Radiographies:

-Standard de face: on constate une clarté gazeuse latéro-trachéale droite en regard de la zône atélectasiée; l'air insufflé tend à réduire le déplacement médiastinal et confirme que l'opacité médiastinale inférieure droite est bien le fait de l'opacité cardiaque. A gauche, seul le bouton aortique est bien souligné par l'air.

-Profil simple: le décollement gazeux rétro-sternal apparait complet. Au sein de sa partie supérieure se détachent des vestiges thymiques.

Tomographies de face: Elles confirment la localisation prédominante du gaz au voisinage de l'atélectasie. A 11 cm, on voit que le clivage gazeux médiastinal ne s'étend pas tout à fait jusqu'au hile droit. La région immédiatement sus-hilaire est anormalement dense; son opacité est en continuité tant avec l'opacité systématisée du lobe supérieur droit qu'avec une opacité d'aspect tumoral endobronchique droite et avec une coulée opaque s'infiltrant le long du bord droit de la trachée. Une image ovalaire d'aspect calcifié est au contact de l'opacité sus-hilaire.

Conclusion: Envahissement en coulée le long de la B.S.D. et de la paroi trachéale.

OBSERVATION N° 22

CAM.....Adrien, 3I ans, entre en observation dans le service le 18 Février I952 pour une poly-adénopathie à prédominance médiastinale, datant de près d'un an.

Il est en proie depuis cette époque à une toux opiniâtre avec expectoration muqueuse et douleurs de la base gauche ainsi qu'à une fébricule à 38.

L'état général est satisfaisant. La présence de petits éléments cutanés, papuleux, violacés, sur le front, le nez, les membres, peut être notée à un examen attentif.

La radiographie du thorax montre l'existence d'adénopathies médiastino-hilaires bilatérales et latéro-trachéale droite.

Les réactions tuberculiniques, négatives il y a 1 an, le sont toujours.

La biopsie d'un élément cutané fait diagnostiquer une maladie de Besnier-Boeck-Schaumann (Dr DUPERRAT). Le diagnostic peut également être porté sur une lame de biopsie ganglionnaire faite en Juin I95I et attribuée à tort à la tuberculose.

La bronchoscopie (2I.II.52- Dr PAILLAS) découvre des bronches souches congestives et une compression extrinsèque de la lobaire inférieure droite dont la muqueuse est hémorragique et mamelonnée.

PNEUMOMEDIASTIN (7.III.52- Dr COURY)

Préparation habituelle et anesthésie trachéale.

Quantité d'air insufflée: 400 cc.

Courbe des pressions intra-médiastinales de type II. Pression terminale: + 23.

Les radiographies montrent de face (en tomographies seulement) un clivage gazeux très minime localisé à la région sus-hilaire encore l'image ganglionnaire latéro-trachéale n'est-elle que médiocrement soulignée.

-de profil: un mince liseré d'air rétro-sternal est visible jusqu'au diaphragme. L'air intertrachéo-oesophagien souligne ces organes. Aucune image ganglionnaire n'est bien individualisée. Il en est d'ailleurs presque de même des images vasculaires.

Conclusion:

1.-Confirmation relative de l'aspect ganglionnaire des opacités;

2.- Mise en évidence d'une médiastinite périadénique (Pression d'insufflation et pressions stabilisées élevées; médiocre dissociation gazeuse).

OBSERVATION N° 23

LAS .....René, âgé de 57 ans, entré dans le service le 18 Février 1952, est porteur d'une tumeur latéro-cardiaque gauche.

Celle-ci, de découverte toute récente est le fruit d'une radioscopie systématique.

La radioscopie précédente, jugée normale, avait été faite vers Mai-Juin 1951. L'interrogatoire apprend que, déjà à cette époque, s'étaient manifestées une asthénie avec amaigrissement, de la toux et une gêne intrathoracique gauche.

Depuis lors un seul fait clinique nouveau: un épisode subocclusif à la fin de Janvier à l'occasion duquel un bilan radiologique de l'appareil digestif a été fait, sans révéler d'anomalie.

L'image thoracique est celle d'une opacité arrondie, dense et homogène, à contours assez nets, siégeant le long du bord gauche du coeur, elle se projette en profil en avant et au-dessous du hile.

LA BRONCHOSCOPIE (21.II.1952- Dr QUIRIN)

montre une muqueuse très congestive des deux côtés surtout à gauche où la lobaire inférieure est déviée et secrétante.

V.S.: 125- 137- 140.

PNEUMOMEDIASTIN (23.II.1952- Dr COURY)

Préparation générale et anesthésie trachéale.

Quantité d'air insufflée: 700 cc.

Oscillations manométriques franches.

Pression intramédiastinale terminale à +I3. Courbe de type I.

Avant l'insufflation: Pouls: 80; T.A.; I2,5-7,5; P.V.: 11,5
Respiration: 24 par minute.

Après l'insufflation: Pouls: I20; T.A.: I3-8; P.V.: 11,5
Respiration: 24 par minute.

Radiographies:

-de face: surtout en tomographie, la tumeur apparait nettement séparée du bord gauche du coeur par l'air intramédiastinal. Elle fait corps avec le poumon. Le clivage médiastinal est complet (fig.I3).

-de profil: l'image ronde pathologique est refoulée en arrière avec le poumon par l'air rétro-sternal. Elle n'est pas cerclée d'air.

La dissociation des organes du médiastin est cependant particulièrement complète. On peut noter, en particulier, des vestiges thymiques, les Veines Caves, la Veine Cave supérieure surtout, l'oesophage supérieur et l'image aortico-pulmonaire des 3 arches.

Conclusion: tumeur faisant corps avec le poumon gauche.

L'aspect de cette tumeur était assez évocateur d'un cancer secondaire.

Les investigations cliniques et radiologiques n'ont pas permis de retrouver un cancer primitif.

Le malade ayant refusé l'intervention, la preuve des données de la médiastinographie gazeuse n'a pu être apportée.

OBSERVATION N° 24

Mme TUR.....Gisèle, 29 ans.

Opacité thoracique, dense et homogène, en fuseau paravertébral gauche, se projetant au-dessous de la crosse aortique, en dedans de l'arc moyen, de siège assez postérieur (6 à 8 cm du plan dorsal).

L'épreuve de Valsalva et la ciné-densigraphie ne sont pas en faveur de l'origine vasculaire de cette opacité. Les réactions sérologiques de la syphilis sont négatives.

Le rachis dorsal est radiologiquement indemne.

PNEUMOMEDIASTIN (I.III.52- P. MATHE)

Préparation générale habituelle et anesthésie trachéale.

Quantité d'air insufflée: 700 cc. Insufflation facile; oscillations manométriques amples

-Avant l'insufflation: Pouls: 60; T.A.: I3-8; P.V.: 2I;
Respiration: 20 par minute

-Après l'insufflation: Pouls: 100; T.A.: I3-8; P.V. 20;
Respiration: 24 par minute.

La création accidentelle d'un pneumothorax droit a été faite en détriment de l'insufflation médiastinale. La quantité d'air très minime qui a pénétré dans le médiastin ne permet pas de conclusions valables.

Tout au plus peut-on noter des irrégularités du bord antérieur de l'aorte descendante (mais le temps aortique de l'angiographie est normal) et, après ingestion de baryte, une anomalie imprécise dans l'image de la paroi oesophagienne.

OBSERVATION N°25

BAR....Oswald, âgé de 57 ans, entre dans le service le 2.V.I952 pour une opacité segmentaire découverte par l'examen radioscopique systématique.

En fait l'interrogatoire apprend qu'une altération de l'état général s'est installée progressivement depuis un an; l'amaigrissement serait de 20 Kilos. En outre une toux avec expectoration banale et dyspnée est apparue au cours des 2 ou 3 derniers mois.

L'examen radiologique montre:

-de face: une opacité triangulaire à base médiastinale, hilaire et sous-hilaire, à sommet axillaire à bord supérieur net et bosselé, à bord inférieur flou. Par ailleurs, existe une petite opacité d'aspect ganglionnaire un peu au-dessus du hile droit.

-le profil et les tomographies précisent:

-le siège postérieur et hilaire de l'opacité (atteinte du segment de Fowler ou du segment sous-jacent).
-la plus forte densité lésionnelle dans la région péribronchique
-l'existence d'une petite opacité apicale externe.

La recherche de B.K. est négative.

La V.S. à 65-97-II4.

Bronchoscopie (28.IV.1952- Dr PAILLAS)

Après l'orifice lobaire supérieur droit, épaississement très important, irrégulier, des muqueuses et des éperons secondaires, surtout lobaire moyen, avec compression de la face droite de la bronche principale.

Prélèvement fait par aspiration: épithélioma probable.

PNEUMOMEDIASTIN (10.V.1952- Dr COURY)

-Préparation générale et anesthésie locale.

-Quantité d'air insufflée: 500 cc.

Avant l'insufflation: Pouls: 88; T.A.: 14-9,5; Respiration:22

Après l'insufflation: Pouls: 90; T.A.: 14-9,5; Respiration:26

Courbe des pressions intramédiastinales de type II.

Pression terminale: + 4

-Radiographies:

-de face: l'air souligne les contours médiastinaux, notamment l'image d'aspect ganglionnaire qui sur les tomographies semble plutôt être une image de veine azygos. Il n'existe aucun clivage gazeux sous-hilaire.

-de profil: sur les clichés D2, D3, tandis que le bord postérieur de la trachée est net, son bord antérieur est flou avec suspicion d'image ganglionnaire; le hile droit, siège d'une opacité diffuse, est imperméable à l'air, alors que l'infiltration gazeuse est parfaite dans les régions rétrosternales, rétrocardiaque et hilaire gauche.

Conclusion: participation médiastinale.

OBSERVATION N°26

Mme BAR....Aline, 56 ans, hospitalisée le 8 Mai 1952, est atteinte depuis 4 à 5 mois d'une toux sèche, fréquente et opiniâtre, accompagnée d'altération de l'état général.

Dans ces antécédents, on retrouve en 1947 un épisode fébrile ayant duré 3 semaines qualifié "congestion pulmonaire", et n'ayant donné lieu à aucun contrôle radiologique.

L'examen clinique révèle le minimum de signes.

Un cliché pulmonaire du mois d'avril 1952 montre des lésions non homogènes d'aspect fibro-crétacé sous la clavicule gauche; l'attraction du médiastin vers la gauche est importante;

le hile est ascensionné et l'existence d'une adénopathie sus-hilaire suspectée..La base droite est le siège d'opacités nuageuses qui, de profil, se situent dans le lobe moyen.

La recherche de B.K. après tubage est négative.

Les réactionsncutanées à la tuberculine (cuti-et intra-Dermo à 50 Unités)le sont également.

On pratique alors la biopsie d'un ganglion cervical inférieur droit, dur et roulant sous le doigt (il existe également un ganglion inguinal droit).

L'examen histologique conclut à une réticulogranulomatose sans image typiquement Hodgkinienne.

La numération globulaire est normale; la formule sanguine comporte 64% de P.N. et 4% d'oesinophiles.

PNEUMOMEDIASTIN (I6.V.I952- P.MATHE)

Préparation générale et anesthésie trachéale.

Quantité d'air insufflée: 500 cc.

Avant l'insufflation: Pouls: 100; T.A.: I3-8,5; P.V.:I4,5; Respiration: I8

Après l'insufflation: Pouls: 100; T.A.: I3-8,5; P.V.:I3,5; Respiration: I8

Courbe des pressions intramédiastinales de type IV.

Pression terminale: + 20.

Radiographies:

-de face: le clivage médiastinal est imparfait,surtout à droite, à gauche il ne dissocie aucun aspect ganglionnaire sus-hilaire, soulignant seulement le contour du bouton aortique qui semble résumer à lui seul l'opacité sus-hilaire suspecte

On constate en outre l'existence d'un petit pneumothorax droit accidentel.

Conclusion: pas d'image ganglionnaire médiastinale visible après pneumomédiastin.

Ultérieurement la malade a été soumise à une radiothérapie d'épreuve.

Son état général a continué à s'altérer.
Son image pulmonaire a pris un aspect broncho-pneumonique, sans apparition d'image médiastinale.

La malade est décédée dans le service de Mr le Professeur BENARD. L'autopsie a constaté l'existence de foyers de broncho-pneumonie chronique et l'absence de ganglions médiastinaux.

OBSERVATION N° 27

FRA.....Marcel, 50 ans, hospitalisé le 24.VI.1952.

Cancer pulmonaire secondaire probable, traduit cliniquement par des douleurs thoraciques, une toux banale, puis rauque, et un amaigrissement de 4 kilos

Pas d'antécédents. Pas de cancer primitif cliniquement décelable.

Les radiographies montrent la présence d'opacités multiples dans le champ pulmonaire gauche: ces opacités se projettent:

-de face: dans les régions latéro-aortique, parahilaire et axillaire;

-de profil: les unes siègent derrière le sternum, l'autre dans l'angle costo-vertébral.

Bronchoscopie (16.VI.52- Dr PAILLAS) muqueuses un peu rouges; hypersécrétion.

Vitesse de Sédimentation: 57. 95.117.

PNEUMOMEDIASTIN (5.VIII.1952-vDr COURY)

-Préparation générale et anesthésie trachéale.

Quantité d'air insufflée: 400 cc.

-Avant l'insufflation: Pouls: 100; T.A.: 16,5-11; Respir. 20

-Après l'insufflation: Pouls: 92 ; T.A. 15-11; Resp. 19

Courbe des pressions intramédiastinales de type IV.

Pression terminale stabilisée: + 10.

-Les Radiographies montrent que l'opacité rétro-sternale moyenne a été partiellement décollée par l'air: au sein d'une poche gazeuse rétro-sternale relativement complète se projette une opacité tubulaire dense et courte, oblique en bas et en arrière visible de G 3,5 à G 6,5.

Conclusion: métastase adhérant au sternum et au péricarde.

OBSERVATION N° 28

CAN.....Théophile, âgé de 48 ans, est porteur d'images thoraciques suspectes.

Le tableau clinique se limite à une toux quinteuse et une asthénie modérées, et quelques douleurs interscapulaires intermittentes.

Les radiographies révèlent 2 opacités anormales:

-l'une latéro-cardiaque droite dans le plan hilaire de la taille d'un oeuf de pigeon.

-l'autre projection latéro-trachéale droite, symétrique du bouton aortique, mais de siège relativement postérieur, légèrement plus petite que la 1ère.

PNEUMOMEDIASTIN (22.VII.1952- Dr COURY)

-Préparation générale et anesthésie trachéale.

-Quantité d'air insufflée: 600 cc. - Oscillations manométriques franches.

-Avant l'insufflation: Pouls: 110; T.A.: 12,5-9; Resp:25

-Après l'insufflation: Pouls: 100; T.A.: 10,5-7,5; Resp:26

Courbe des pressions intramédiastinales de type IV.

Pression terminale: + 9.

Radiographies:

-sur le cliché standard de face: le décollement médiastinal semble complet, prédominant à gauche.

Les tomographies précisent que l'air s'est localisé électivement dans le médiastin antérieur: l'image sous-hilaire est bien intra-parenchymateuse (vasculaire ou ganglionnaire); l'image postéro-supérieure au contraire n'est absolument pas entourée d'air et le pneumomédiastin n'apporte aucun renseignement à son sujet.

-de profil: aucun apport du pneumomédiastin.

OBSERVATION N°29

(résumée)

Mme RAM.....Djema, 26 ans.

Malade porteuse d'une image ganglio-hilaire séquelle d'une primo-infection tuberculeuse datant de 1949.

Hospitalisation le 21 Avril 1952 pour un épisode pulmonaire aigü, avec fièvre à 40°, suivi d'expectoration bacillifère à 2 reprises;

Images radiologiques hilaire et parahilaire droites avec opacité du lobe moyen.

Bronchoscopie normale (23.V.52- Dr QUIRIN).

En juillet, la persistance de l'aspect radiologique en l'absence de signes généraux et de B.K. dans les crachats fait décider une médiastinographie gazeuse.

PNEUMOMEDIASTIN (29.VII.52- Dr COURY)

-Préparation générale et anesthésie trachéale.

Quantité d'air insufflée: 450 cc.

-Avant l'insufflation: Pouls: 86; T.A.: I0,5-6- Resp.:23

-Après l'insufflation: Pouls: 88; T.A.: I2-7 - Resp.:I8

Courbe des pressions intramédiastinales de type II

Pression terminale stabilisée: + 4

Radiographies:

-de face: le clivage médiastinal apparaît parfait à gauche.

A droite il est limité à la plèvre apicale et médiastinale supérieure on n'observe pas de décollement sous-hilaire.

-de profil: outre les images ganglionnaires, on note l'existence de deux zônes d'adhérences antérieures, divisant en plusieurs poches la collection gazeuse rétrosternale.

Conclusion: participation inflammatoire probable du tissu cellulaire péripleural médiastinal inférieur droit.

OBSERVATION N° 30

Mme CAN.....Alice, âgée de 58 ans, dirigée de l'Hôpital Bichat sur le service de Mr le Professeur BARIETY, le 27.IX.I952, est atteinte d'une tumeur thoracique.

C'est en Juin I952 qu'une dyspnée d'effort progressivement croissante en dépit d'un traitement symptômatique a conduit à la découverte radiologique de l'image tumorale (que nous décrirons plus loin). I7 séances de radiothérapie n'ont entraîné aucune amélioration appréciable, ni clinique, ni radiologique.

A son entrée à l'Hôtel-Dieu on est en présence d'une malade dyspéïque au moindre effort dont les lèvres et les extrémités sont cyanosées. L'examen clinique n'apporte pas de renseignements si ce n'est une submatité et une abolition des vibrations vocales à la partie postérieure de l'hémithorax droit.

L'examen radiologique du thorax montre l'existence d'une opacité dense et homogène, ayant grossièrement la forme d'une demi-brioche adossée au médiastin, occupant les régions sous-claviculaires interne et hilaire et la presque totalité de la base droite. Le bord externe, polycyclique est assez nettement délimité.

En outre, 3 images arrondies ovalaires de la taille d'une noix sont visibles au sein du poumon droit. Le cliché de profil précise le siège antérieur de l'ombre pathologique qui refoule en arrière la trachée et l'oesophage et se confond en bas avec l'opacité cardiaque. Ses limites ne peuvent être précisées. Sur les tomographies de face on peut discerner au sein de l'opacité une zône plus dense périhilaire. Les tomographies de profil n'apportent aucune précision sur la limite inférieure de l'opacité, qui, en arrière, semble dépasser légèrement le plan hilaire.

Le diagnostic de néoplasme secondaire, déjà évoqué à Bichat, a fait pratiquer un certain nombre d'examens à la recherche d'une tumeur primitive: ni l'examen clinique complet, ni les enquêtes radiologiques (oesophage, estomac, intestins, reins n'ont permis d'en découvrir la présence apparente. L'hémogramme et le myélogramme sont sensiblement normaux.

La bronchoscopie montre un élargissement de l'éperon trachéal et un aplatissement transversal de la bronche souche droite; tous les orifices bronchiques sont visibles; il n'y a pas de bourgeon.

PNEUMOMEDIASTIN (4.X.1952- Dr COURY)

Préparation générale et anesthésie trachéale.

Quantité d'air insufflée: 500 cc.

Avant l'insufflation: Pouls: 100; T.A.: 17-12; P.V.: 19; Respir.:20

Après l'insufflation: Pouls: 100; T.A.: 17-12; P.V.: 19,5 Respir.: 24.

Courbe des pressions intramédiastinales de type IV.

Pression stabilisée terminale: + 15

-Radiographies:

-de face: sur le cliché standard, le décollement gazeux parait insignifiant à droite, sauf dans la partie toute supérieure du thorax où l'on distingue une ombre d'aspect vasculaire. La plèvre médiastine gauche est clivée sur presque toute sa hauteur, surtout en regard de l'arc moyen.

Sur les tomographies, dans le plan hilaire, les masses déjà devinées avant le pneumomédiastin, apparaissent avec plus de netteté, soulignées par le contraste gazeux; il en est de même pour les contours trachéo-bronchiques. Sur les coupes plus antérieures (à partir de 14 cm, la limite externe de l'opacité est particulièrement nette.

On peut noter par ailleurs:

-le clivage gazeux intercardiophrénique
-les gros troncs artériels et notamment la sous-clavière droite, le long de laquelle un

peu d'air a filtré jusqu'à sa terminaison.
-et surtout un remarquable décollement médiastinal tout le long du bord cardio-aortique gauche.

-de profil: l'air rétro-sternal est peu abondant. Dans la région médiastinale moyenne, le contraste gazeux fait apparaître de multiples opacités nodulaires arrondies ou ovalaires.

Sur les tomographies à droite de la ligne médiane, l'image tumorale est assez bien définie en avant et en arrière; ses pôles supérieur et inférieur ne peuvent être précisés.

A gauche de la ligne médiane, l'ombre cardio-aortique est surplombée par la masse tumorale, réduite à une opacité en virgule dont la pointe s'insinue entre le coeur et le sternum. Cette opacité est nettement individualisée par rapport au sternum; elle n'apparaît franchement séparée de la masse cardio-aortique par un liseré gazeux qu'en G3 (fig. 6).

Le clivage intercardio-phrénique est retrouvé. Enfin une image linéaire oblique en bas et en arrière à partir de la concavité de la crosse correspond peut être au pneumogastrique.

Conclusion: La médiastinographie gazeuse précise que l'image tumorale peut se décomposer comme suit:

1°) une formation médiane et paramédiane gauche franchement médiastinale, occupant la loge thymique.

2°) une masse paramédiane droite, mal limitée en dedans, envahissant le médiastin sur les 3/4 de sa hauteur.

3°) de multiples opacités arrondies d'allure métastatique, siègeant les unes dans le médiastin moyen et le hile, les autres dans le parenchyme pulmonaire droit.

OBSERVATION N° 31

COU....Edouard, 56 ans, est admis dans le service le 3.IX.1952 pour cancer pulmonaire.

Le début clinique date du mois de Mars 1952; il a consisté en un tableau de suppuration pulmonaire fébrile avec expectoration souvent rosée.

Après amélioration initiale, une rechute nécessite l'hospitalisation dans le service de Mr le Pr BENARD le 27 Août. Sous l'influence du traitement, on assiste à la disparition de tous les signes cliniques.

A son entrée dans le service, l'asthénie et la fièvre ont disparu, il n'existe plus ni toux, ni dyspnée; l'expectoration est minime et banale.

La radiographie montre la persistance d'une condensation rétractile du territoire lobaire supérieur gauche dont les tomographies précisent l'absence d'homogénéité.

Les recherches de BK sont restées négatives:

Bronchoscopie (2.X.52- Dr PAILLAS):

-Bourgeons dans la bronche principale gauche au-dessus de l'orifice lobaire supérieur

-Biopsie: épithélioma épidermoïde indifférencié.

PNEUMOMEDIASTIN (4.X.52- Dr COURY)

Préparation générale et anesthésie trachéale.

Quantité d'air insufflée: 600 cc.
retour constant de la pression intramédiastinale à 0 ou + 1.

-Avant l'insufflation: Pouls: 100; T.A.: I3-7,5; PV:16; Resp.:20

-Après l'insufflation: Pouls: 120; T.A.! I7-I2; PV:I8; Resp.:20

-Radiographies:

La médiastinographie ne permet pas de conclure s'il y a eu défaut de pénétration d'air pour raisons techniques ou s'il s'agissait d'une imperméabilité médiastinale totale.

OBSERVATION N° 32

Mme NAR.....Geneviève, âgée de 40 ans, entre dans le service le 29.VIII.52 pour une pleurésie droite chronique.

Le début (décembre I95I) s'est traduit par des douleurs scapulaires avec fièvre. EN Février I952, une ponction a affirmé le diagnostic et précisé le type séro-fibrineux aseptique de l'épanchement. Depuis avril des ponctions évacuatrices ont dû être pratiquées chaque mois. La streptomycine,puis l'isoniazide, n'ont eu aucune influence sur la tendance de l'épanchement à se reproduire.

A son entrée, la malade apparaît asthéniée et essoufflée; la température est à 38°. On constate un hippocratisme digital et un syndrôme pleurétique de la base droite.

La radiographie montre un hémithorax droit opaque jusqu'à la clavicule et un médiastin refoulé vers la gauche. Après

ponction, la cavité pleurale, dont les limites sont irrégulières et rigides, occupe la moitié inférieure de l'hémithorax; le médiastin reste refoulé.

Le liquide pleural est citrin; il contient des lymphocytes des cellules endothéliales des éléments cellulaires atypiques difficilement interprétables.

La bacilloscopie des crachats est négative.

La bronchoscopie (Dr PAILLAS - 7.X.I 952) montre un orifice lobaire moyen réduit à une fente, un orifice lobaire inférieur punctiforme, mais aucun aspect néoplasique dans le produit d'aspiration.

PNEUMOMEDIASTIN (11.X.I.952 -Dr GUERIN)

-Préparation générale et anesthésie locale.

-Quantité d'air insufflée: 600 cc. - Important emphysème cervical et même dorsal droit.

-Avant l'insufflation: Pouls: 120; T.A.: I3-8; P.V.:22; Respiration: I4

-Après l'insufflation: Pouls: I05; T.A.: I6-11; P.V.:22,5; Respiration: 20

Courbe des pressions intramédiastinales de type III

Pression terminale: + I8.

-Radiographies:

-de face: pas de clivage latéro-trachéal droit dans le thorax, alors qu'il existe au cou; une coulée opaque latéro-trachéale prolonge vers le cou l'opacité de la paroi de la cavité pleurale, Les plans sous-cutanés et profonds de la région cervicale droite sont le siège d'un emphysème considérable; à gauche l'emphysème est minime.

Bon décollement médiastinal gauche jusqu'au ventricule.

-de profil: l'interprétation des images est rendue très difficile par la pleurésie et les opacités irrégulières de la paroi pleurale. Les bords trachéaux paraissent mal soulignés par l'air.

Conclusion: Imperméabilité médiastinale absolue du côté où siège la tumeur pleurale.

OBSERVATION N° 33

PE....Olivier, 59 ans,

Crachats hémoptoïques en Septembre I95I et Septembre I952. Dans l'intervalle,toux chronique ramenant quelques crachats

banaux; Amaigrissement de 4 à 5 Kilos. Examen clinique cardio-pulmonaire négatif.

Image radiologique de saillie arrondie de l'arc moyen, battante et expansive, avec accentuation de l'opacité hilaire en incidence transverse.

Bacilloscopie négative.

Bronchoscopie impossible du fait d'une ankylose cervicale.

V.S.: I9. 43. 85.

PNEUMOMEDIASTIN (3I.X.52- Dr COURY)

Préparation générale et locale.

Quantité d'air insufflée: 750 cc. environ. Difficulté de mise en place de l'aiguille;
le gaz passe finalement facilement, mais la pression intrathoracique revient constamment à +1 + 2, (donnant l'impression de "fuites").

-Avant l'insufflation: Pouls: 78; T.A.: I3-8; PV.: I8
Respirations-minute: I6

-Après l'insufflation: Pouls: 80; T.A.: I2-8; PV.: 20
Respirations-minute: I8

Radiographies:

-de face: (cliché standard et tomographies)

le clivage gazeux est resté limité aux régions latéro-trachéales, objectivant les gros vaisseaux. Les bords du coeur ne sont pas soulignés.

-de profil: les images vasculaires sont nettement contrastées et l'on note une saillie de la partie initiale de l'artère pulmonaire.

Par ailleurs, le bord postérieur du coeur est bien délimité:

-le pourtour de la Bronche souche gauche est épaissi anormalement opaque; ses limites, imprécises, semblent irrégulières.

Les incidences obliques n'apportent pas de renseignements complémentaires.

Conclusions:

1°) La saillie de l'arc moyen semble en rapport avec une dilatation localisée du tronc de l'artère pulmonaire à son origine.

2°) La bronche souche gauche semble engaînée par une opacité à limites imprécises.

Une bronchographie lipiodolée (7.XI) ne décèle pas d'anomalie des contours de la bronche souche gauche; en revanche elle montre la présence de quelques petites dilatations cylindriques de la base.

OBSERVATION N° 34

Mme MON.....Marguerite, âgée de 48 ans, entre dans le service le 23 Octobre I952 pour une pleurésie droite chronique.

Cette pleurésie, séro-fibrineuse a débuté en Septembre I95I et nécessité 3 ponctions évacuatrices. Elle s'est accompagnée d'asthénie, d'anorexie, d'un amaigrissement d'une dizaine de kilogs et de fièvre intermittente et discrète (37°5 à son entrée).

L'examen clinique permet de constater, outre un syndrôme pleurétique, une déviation vers la droite de la pointe du coeur.

La radiographie montre une opacité dense et homogène de la moitié inférieure du champ pulmonaire droit à limite supérieure irrégulière oblique en bas et en dehors. L'hémithorax est déformé: les espaces intercostaux sont rétrécis, le médiastin attiré vers la droite.

La ponction pleurale ramène difficilement 20 cc. d'un liquide limpide jaune foncé, riche en albumine.

La recherche de BK est négative .La V.S. est très accélérée: 62 - 90 - I08.

La bronchoscopie (6.XI.52)- Dr PAILLAS) révèle un rétrécissement bronchique modéré mais global, sans modifications des orifices et de la muqueuse .

L'aspiration ne permet pas de conclure.

PNEUMOMEDIASTIN (8.XI.52- R. ABELANET)

Préparation générale et anesthénie trachéale.

Quantité d'air insufflée: 650 cc.

-Avant l'insufflation: Pouls: 100; T.A.:I4,5-9,5;PV:20
Respirations-minute: 25

-Après l'insufflation: Pouls: 115; T.A. I3-8; P.V.; 2I,5
Respirations-minute: 40

Courbe des pressions intramédiastinales de type I

Pression terminale: + 3.

Radiographies:

-de face: (cliché standard et tomographies)

le bord droit de la trachée n'est souligné par l'air qu'à la partie toute supérieure du thorax; le clivage gazeux s'arrête à 1 ou 2 cm au-dessus du hile. La région latéro-cardiaque droite n'est également pas perméable.

-A gauche, au contraire, les contours médiastinaux sont nets.

On remarque, par ailleurs, la visibilité de l'aorte descendante ainsi que celle des vaisseaux de la base du cou.

-De profil et en OAG:

L'air a diffusé dans le médiastin, mais il apparait peu abondant et il existe un certain flou médiastinal généralisé.

Conclusion: participation médiastinale certaine et étendue .

OBSERVATION N° 35
(résumée)

VER.....Georges, 6I ans, hospitalisé le 28.XI.I952 dans le service de Mr le Professeur H. BENARD.

Antécédents de syphilis et de tuberculose pulmonaire droite (I932).

Actuellement dyspnée d'effort et algies précordiales;

à l'examen double souffle de la base; T.A.: 11-6,5

-Radiographies:

-de face: une volumineuse opacité arrondie supra-cardiaque élargissant le médiastin, avec déviation trachéale vers la droite, fait suspecter une ectasie.

Opacité non homogène du sommet droit (fig.I4)

En OAD, OAG, l'aorte est augmentée de volume; sa convexité parait normale, mais il est impossible de dire s'il existe ou non un anévrysme de la concavité

Réactions sérologiques de la syphilis: négatives.

Urée sanguine à 0 gr,65 ; P.S.P. très abaissée : une angiographie ne peut être envisagée

PNEUMOMEDIASTIN (29.XI.I952- P. MATHE)

-Préparation générale et anesthésie trachéale.

-Quantité d'air insufflée: 800 cc.

-Avant l'insufflation: Pouls: 78; T.A.:11,5-7,5; P.V.: I6
Respirations: I7

-Après l'insufflation: Pouls: 86; T.A.: I2-8; P.V.: 22
Respirations: 26

Courbe des pressions intramédiastinales de type I.

pression terminale: + I2.

-Radiographies:

-de face: tous les contours médiastinaux sont soulignés. la convexité aortique est à coup sûr indemne, mais la concavité reste mal explorée (fig.I5).

Par ailleurs, on distingue avec netteté à 14 et 16 cm. les bords cardiaques, l'origine du tronc brachio-céphalique artériel (avec l'origine de la sous-clavière droite vue en coupe frontale), les ombres superposées de la carotide et de la sous clavière gauches, ainsi que la trachée.

-de profil: l'air rétro-sternal permet de préciser l'intégrité de l'origine de l'aorte. Sur la tomographie G 1,5 les 3 crosses vasculaires sont bien visibles, mais la persistance d'une ombre interaortico-pulmonaire antérieure laisse encore planer un doute sur l'existence d'une ectasie. Sur G 3,5 la partie supérieure de l'aorte descendante incurvée en S, est particulièrement nette. Le profil cardiaque est normal.

Sur une tomographie prise en OAG à 16 et 18 cm. du plan postéro-latéral, le dessin complet de la crosse aortique apporte la certitude de l'absence d'anévrysme: l'aorte est déroulée et d'un calibre supérieur à la normale sans plus (fig.I6).

Le contraste gazeux souligne également le tronc de l'artère pulmonaire et l'oreillette gauche.

Conclusion: aortite syphilitique sans ectasie et sans médiastinite.

OBSERVATION N° 36

GIA.....Pietro, 54 ans, entre dans le service le 29.XI.52 pour des opacités du champ pulmonaire droit très suspectes de néoplasme. Ces opacités ont été découvertes à la fin de septembre I952, à la suite de l'apparition de toux, d'un point de côté droit, d'une dyspnée d'effort et d'une expectoration rosée.

Le cliché a montré, d'une part, une ombre polylobée inter axillo-hilaire droite, de la taille d'une pièce de 5 frs, à limites floues, d'autre part, une opacité diffuse paracardiaque avec un flou sus-diaphragmatique. Les tomographies ont précisé le siège relativement postérieur (8 cm) de l'image sous-claviculaire et sa continuité avec l'image hilaire sous forme de tractus et marbrures (à 10 et 12 cm).

Un nouveau bilan radiologique permet de constater une majoration des lésions: l'opacité lobaire supérieure droite s'est

étendue dans toutes les directions; le hile gauche déborde franchement l'arc moyen.

La bronchoscopie (7.X.52 et I6.XII.52- Dr PAILLAS) montre des bronches normales;
L'examen histologique constate l'aspect de métaplasie malpighienne des fragments épithéliaux aspirés.

PNEUMOMEDIASTIN

Une tentative à l'aiguille ordinaire (29.XI.52) se solde par un échec.

Deuxième tentative le 6.XII.I952 (Dr COURY)

-Préparation générale et anesthésie trachéale
-Quantité d'air insufflée: 800 cc.
Nécessite d'une pression d'insufflation supérieure à 25.
Retour constant de la pression intramédiastinale à + 1.

-Avant l'insufflation: Pouls: 8I; T.A.: 11-7; PV: 20
Respirations-minute: 26

-Après l'insufflation: Pouls: 75; T.A.: I0,5-7; PV: 19
Respirations-minute: 20

Radiographies:

-de face: si le cliché standard montre un décollement complet en apparence à gauche et un liseré gazeux latéro-trachéal droit, les tomographies font suspecter l'envahissement du hile gauche et précisent l'imperméabilité sous-hilaire droite.

-de profil: le contraste gazeux souligne les bords trachéaux à l'exclusion de la partie inférieure de son bord postérieur. Il n'existe pas de croissant clair interaortico-pulmonaire.

-en oblique: la région intertrachéo-bronchique est également noyée dans une opacité diffuse.

Conclusion: participation médiastinale probable.

On décide néanmoins d'intervenir (Dr MONOD, le III.II.53) ;

la découverte d'une adhérence postérieure étendue, d'une masse hilaire senfonçant dans le médiastin et d'adhérences sous-hilaires, confirmant les données de la médiastinographie, interdisent toute intervention d'exérèse.

La palpation du parenchyme permet en outre de sentir de multiples noyaux disséminés dans tout le poumon.

OBSERVATION N° 37

SAI.....Raymond, 59 ans, est hospitalisé le 8.XII.I952 pour une image d'allure segmentaire de la partie interne et supérieure du champ pulmonaire gauche.

Au mois d'Août I952, l'apparition de toux, d'une expectoration parfois hémoptoïque et d'asthénie avait fait pratiquer un cliché qui avait déjà montré quelques opacités du sommet gauche.

D'Août à Décembre, le malade a maigri de 10 kilos.

La radiographie montre une ombre triangulaire à sommet hilaire, non homogène. Les tomographies précisent son siège antérieur et l'existence d'images claires sous-claviculaires, en forme de massues.

VS.: 6- 20- 79.

Bronchoscopie (I8.XI.52 et 23.XII.52- Dr PAILLAS)

Orifice lobaire supérieur gauche légèrement rétréci. De la bronche lobaire supérieure proprement dite sourd une substance qui semble être du pus.

Aucun aspect néoplasique à l'examen histologique de l'aspiration.

PNEUMOMEDIASTIN (I3.XII.I952- P. MATHE)

-Préparation générale et anesthésie trachéale.

-Quantité d'air insufflée: 600 cc.

-Avant l'insufflation: pouls: I20; T.A.: I8-I0; resp.: 2I

-Après l'insufflation : pouls: 90; T.A.: I8,5-11: resp.: 20

Courbe des pressions intramédiastinales de type I.

Pression terminale: + 4.

-Radiographies:

-de face: le clivage gazeux entre le médiastin et l'opacité segmentaire du lobe supérieur gauche est complet à toutes les profondeurs tomographiques; l'air s'est localisé avec prédominance dans cette région.

Le liseré gazeux périaortique est particulièrement important. L'aorte descendante et le bord gauche du coeur sont bien soulignés; les gros troncs nés de l'aorte le sont un peu moins.

-de profil: on remarque, en G3, l'absence de croissant clair entre les deux crosses artérielles, alors que le bord supérieur de l'aorte est net, ainsi que la partie postérieure de l'artère pulmonaire gauche. La visibilité du bord postérieur du coeur est parfaite.

Conclusion: liberté complète du médiastin; possibilité d'envahissement de la région interaortico-pulmonaire.

INTERVENTION (Dr MONOD- 2.II.I953)

Lobectomie supérieure gauche typique.

Médiastin entièrement libre. La masse siège à l'épanouissement de la bronche lobaire supérieure gauche.

Examen histologique: épithélioma épidermoïde indifférencié; un ganglion juxta-tumoral n'est pas néoplasique.

OBSERVATION N° 38

Mme DEV.....Yvonne, âgée de 46 ans, admise dans le service de Mr le Docteur LAYANI le 30.X.I952, a présenté, peu de temps auparavant, un épisode de dyspnée paroxystique, suivi d'hémoptysie. Depuis lors, toux, expectoration et dyspnée persistent, à des degrés variables.

L'examen radiologique montre une opacité arrondie, à limites floues, hilaire et sus-hilaire gauche, empiètant en bec sur le champ pulmonaire, ayant depuis peu tendance à s'étendre vers la base.

Cette opacité englobe la bifurcation bronchique, sans en modifier la lumière (tomographies à 11 cm et 13 cm). Il existe en outre deux ombres axillaire et rétro-claviculaire gauche, arrondies et floues.

La recherche de B.K. est négative.

La bronchoscopie (I3.XI.I952- Dr QUIRIN) révèle un élargissement de l'éperon trachéal, une bronche-souche gauche ovalaire, mais paraissant bien ventilée et souple. La lobaire supérieure gauche ne peut être vue.

L'examen du prélèvement fait par aspiration bronchique ne montre pas de cellules néoplasiques.

Vitesse de Sédimentation: I7- 40- II8

PNEUMOMEDIASTIN (I3.XII.I952- Dr COURY)

-Préparation générale et anesthésie trachéale.

-Quantité d'air insufflée: 500 cc.

-Avant l'insufflation: pouls: 100; T.A.: I2-8; Resp.: I6

-Après l'insufflation: pouls: 120; T.A.: I2-8; Resp.: 32

Courbe des pressions intramédiastinales de type IV;

Pression terminale + I9.

-Radiographies:

-de face: la plèvre médiastinale à gauche est clivée le long de la trachée et en regard du coeur. Dans la région hilaire et juxta-hilaire, l'imperméabilité gazeuse est totale.

A droite, le décollement médiastinal est complet.

L'air souligne les troncs artériels de la base du cou.

-de profil: la région sus-cardiaque parait imperméable sur le simple cliché standard; les coupes prises dans le plan des crosses vasculaires (G2,5 et G 3,5) confirment l'absence de clivage gazeux; une masse opaque, de la taille d'une mandarine surmonte et recouvre en partie l'ombre cardiaque.

Les autres parties du médiastin sont bien infiltrées par l'air; dans la partie supérieure, on distingue le tronc brachio-céphalique veineux gauche.

Les tomographies prises en OAD mettent particulièrement en évidence la masse sus-cardiaque, qui apparait dense et homogène, plaquée contre l'aorte ascendante. Au sein de la partie inférieure de la clarté rétro-sternale, on peut voir une opacité irrégulière, peut-être métastatique.

En OAG, la bronche souche gauche est visible; sa lumière parait normale, mais il n'existe aucun liseré gazeux péribronchique.

Le clivage oesophagien est au contraire parfait.

Conclusion: imperméabilité hilaire gauche, débordant largement autour du hile, contrastant avec le clivage complet du reste du médiastin.

OBSERVATION N° 39

Mme LEC.....Louise, âgée de 66 ans, est entrée dans le service le 12 Décembre I952 pour une opacité pulmonaire droite.

Le début clinique a été marqué par un syndrôme fonctionnel (dyspnée d'effort- point de côté brutal, toux incessante) et une altération de l'état général.

L'examen clinique complet de cette malade pâle et amaigrie ne révèle rien de particulier.

La radiographie pulmonaire de face qui, le 2I Novembre, montrait une opacité à projection hilaire droite, arrondie, homogène et bien limitée en dehors, a considérablement changé d'aspect en un mois: la masse a au moins doublé de volume et a perdu la netteté de ses contours. Le cul-de-sac costo-diaphragmatique droit est comblé . De profil l'image se projette dans la gouttière costo-vertébrale.

La recherche de B.K. après tubage est négative.

La vitesse de sédimentation est de 65- 96- I25.

Il existe une anémie à 3.600.000 . .

La bronchoscopie (2.XII.I952- Dr PAILLAS) découvre un rétrécissement de la bronche principale droite dès l'orifice lobaire supérieur; mais l'aspiration ne permet de découvrir aucun aspect néoplasique.

PNEUMOMEDIASTIN (22.XII.I952 - P. MATHE)

-Préparation générale et anesthésie trachéale.

-Quantité d'air insufflée: 600 cc.

-Avant l'insufflation: Pouls: 120; T.A.: I4-9; resp.: 24

-Après l'insufflation: Pouls: II2; T.A.: I4-9; resp.: I6

Courbe des pressions intramédiastinales de type III.

Pression terminale: + 8.

-Radiographies:

-de face: la dissociation gazeuse permet de distinguer 3 éléments dans l'opacité pathologique: l'un postérieur, déjà identifié, qui n'est pas mieux individualisé; l'autre hilaire, qui ne parait pas séparé du médiastin; le dernier dans les plans antérieurs, ombre médiastinale latéro-cardiaque droite.

Ces deux masses, hilaire et médiastinale, sont séparées l'une de l'autre par le gaz injecté.

Par ailleurs, l'air souligne des images vasculaires.

-de profil: l'imprégnation gazeuse parait assez satisfaisante, sauf dans le hile droit. En D 4,5 les opacités hilaire et parenchymateux postérieure non clivées sont disposées en "diabolo" au contact l'une de l'autre. En D 2,5 et D 1,5 l'air souligne une opacité ovalaire infra-trachéale partiellement clivée: ganglion ou partie transversale de l'artère pulmonaire droite?

En OAD les bords trachéaux sont bien visibles, mais il n'y a aucun clivage dans la région intertrachéobronchique comblée par une masse opaque.

Conclusion: imperméabilité du médiastin postérieur; dissociation de l'opacité en plusieurs éléments; envahissement médiastinal à la fois par contiguité et par métastase.

OBSERVATION N°40

Mme CHA.....Lucie, 64 ans.

Hospitalisée dans le service de Mr le Professeur H. BENARD, pour une récidive probable de maladie de Recklinghausen, après ablation de deux petits adénomes parathyroïdiens en mai I952.

Déformations osseuses multiples; gibbosité et rigidité du rachis cervico-dorsal en particulier.

Hypercalcémie légère.

Recherche d'un adénome médiastinal.

Radiographies: outre les anomalies du squelette, on constate que le coeur est étalé, le bouton aortique volumineux.

PNEUMOMEDIASTIN (IO.I.I953 - R.ABELANET)

-Préparation générale et anesthésie trachéale.

-Quantité d'air insufflée: 500 cc.

-Avant l'insufflation: pouls: 110; T.A.: 15-IO; resp.: 24

-Après l'insufflation: pouls: 100; T.A.:15,5-IO; resp. 24

Courbe des pressions intramédiastinales de type I.

Pression terminale: + 8,5

-Radiographies:

-les perturbations de la morphologie thoracique, jointes à l'impossibilité de prendre des tomographies (du fait de l'impotence de la malade), ne permettent pas d'apprécier l'existence d'un processus tumoral intramédiastinal.

Seule la bonne perméabilité médiastinale est mise en évidence par l'insufflation.

OBSERVATION N° 4I

Mme VIL.....Liliane, 23 ans, entre dans le service le 6 janvier I953 pour une adénopathie médiastinale.

Découverte en septembre à l'occasion d'une atteinte de l'état

général, elle a déjà donné lieu à quelques examens complémentaires et à un traitement de PAS et Isionazide.

A son entrée, elle est apyrétique et d'aspect floride.

Un seul ganglion périphérique est décelable; il siège sur la chaîne jugulaire externe droite et présente des caractères assez banaux.

La radiographie pulmonaire identique à celle du Septembre montre l'existence d'une adénopathie latéro-trachéale droite et interbronchique volumineuses ainsi que d'une opacité hilaire gauche moins étendue et imprécise.

Les réactions cutanées à la tuberculine sont négatives.

Numération et formule sanguine sont normales.

La bronchoscopie (30.I.53- Dr PAILLAS) révèle un léger aplatissement de l'éperon trachéal.

PNEUMOMEDIASTIN (I6.I.52- Dr COURY)

-Préparation générale et anesthésie trachéale.

-Quantité d'air insufflée: 650 cc.

-Avant l'insufflation: pouls: 72; T.A.: I5-9; resp.: 20;

-Après l'insufflation: pouls:I20; T.A.: I2-8; resp.: 20;

Courbe des pressions intramédiastinales de type II.

Pression terminale: + I4.

-Radiographies:

-de face: à 9-I0-11 cm.l'opacité ganglionnaire latéro-trachéale droite est parfaitement clivée de la plèvre médiastine; elle ne l'est qu'à peine de la paroi trachéo-bronchique. A I2 cm, un ganglion insoupçonné de la taille d'une noisette se détache avec netteté dans l'angle interaortico-pulmonaire.

-de profil: on retrouve ce même ganglion latéro-aortique sur G4. On remarque en outre un assez important vestige thymique en languette rectiligne et l'ombre de la veine cave inférieure.

L'aorte parait de petit calibre, l'artère pulmonaire volumineuse.

Conclusion: dissociation partielle des masses ganglionnaires (médiastinite modérée); mise en évidence de petites anomalies de calibre vasculaire.

ANGIOCARDIOGRAPHIE (23.I.53- Dr CHOUBRAC)

Confirmation des anomalies vasculaires.

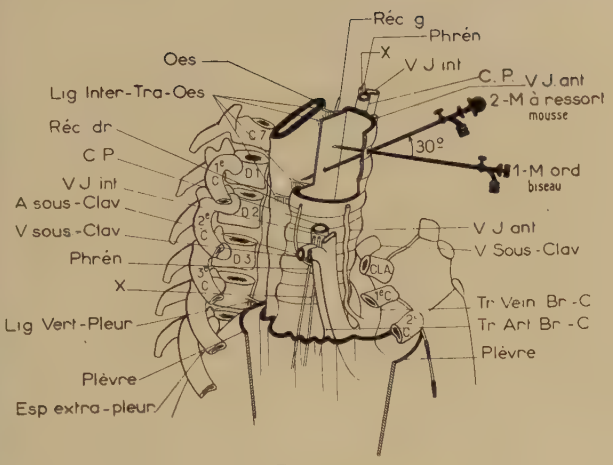

Fig. 1

Technique du pneumomédiastin
par voie transtrachéale.

Vue oblique.
(Schéma Dr COURY)

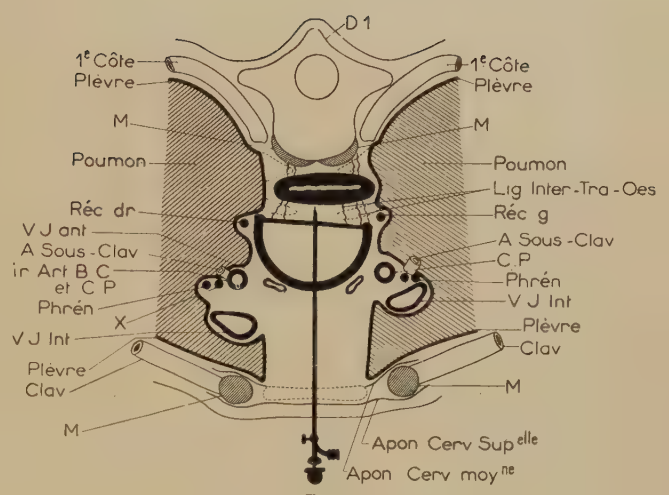

Fig. 2

Technique du pneumomédiastin
par voie transtrachéale.

Coupe horizontale passant par D 1.
(Schéma Dr COURY)

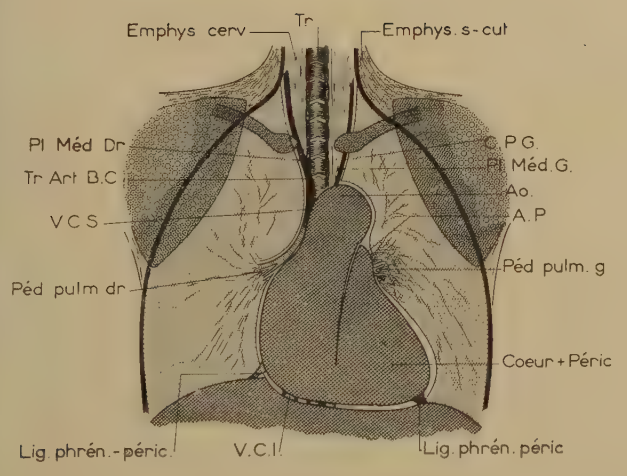

Fig. 3

Médiastinographie gazeuse
chez le sujet normal.

Schéma radiologique de face.
(Schéma Dr COURY)

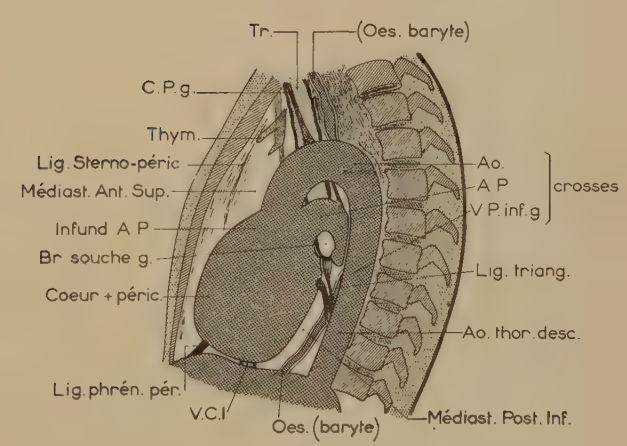

Fig. 4

Médiastinographie gazeuse
chez le sujet normal.

Schéma radiologique de profil.
(Schéma Dr COURY)

Clichés Expansion Scientifique Française

Fig. 5

Mme ROU. . (Obs. 1)

Tomographie de profil G 1,5 après pneumomédiastin. Thymome malin avec myasthénie. Opacité supra-cardiaque en virgule.

Fig. 6

Mme CAN . . (Obs. 30)

Tomographie de profil G 3 après pneumomédiastin. Tumeur maligne de la loge thymique. Image en virgule.

Fig. 7

DES . . (Obs. 2)

Tomographie de face à 12 cm. après pneumomédiastin. Epithélioma du lobe supérieur gauche. Possibilité de clivage médiastinal.

Fig. 8

Mme VIL. . . (Obs. 41)

Tomographie de face à 12 cm. après pneumomédiastin. Adénopathie médiastinale. Mise en évidence d'un ganglion Inter-aortico-pulmonaire.

Fig. 9

Mme FLA... (Obs. 5)

Tomographie de face à 14 cm. avant pneumomédiastin. Opacité arrondie para-aortique droite.

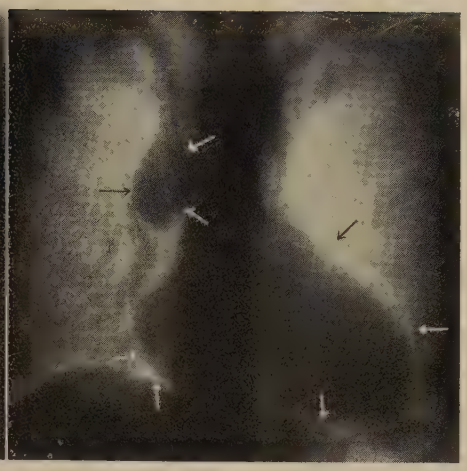

Fig. 10

Mme FLA... (Obs. 5)

Tomographie de face à 16 cm. après pneumomédiastin. Image de tumeur bénigne clivable (kyste séreux).

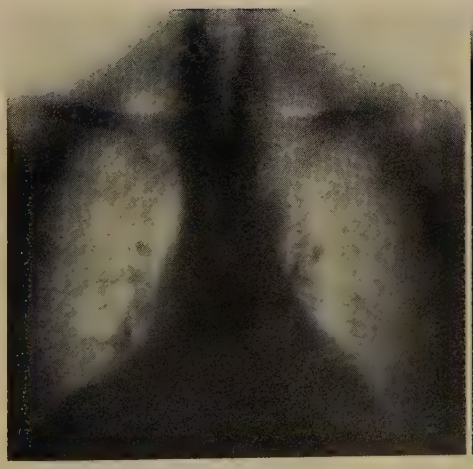

Fig. 11

Mme DAN.. (Obs. 6)

Tomographie de face à 16 cm. avant pneumomédiastin. Opacité triangulaire de l'angle cardio-phrénique droit.

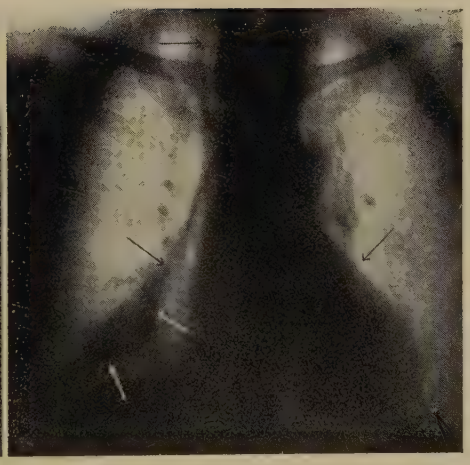

Fig. 12

Mme DAN.. (Obs. 6)

Tomographie de face à 16 cm. après pneumomédiastin. L'opacité est parenchymateuse (broncho-pneumopathie segmentaire).

Fig. 13

LAS... (Obs. 23)

Tomographie de face à 16 cm. après pneumomédiastin. Opacité latérocardiaque gauche. La médiastinographie précise son siège intra-parenchymateux.

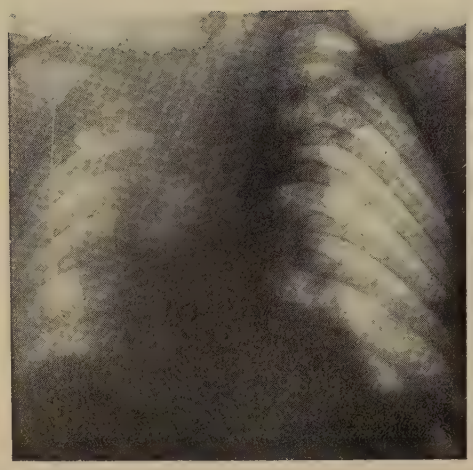

Fig. 14

VER... (Obs. 35)

Cliché simple avant pneumomédiastin. Antécédents de syphilis (et de tuberculose). Insuffisance aortique. Suspicion d'anèvrysme.

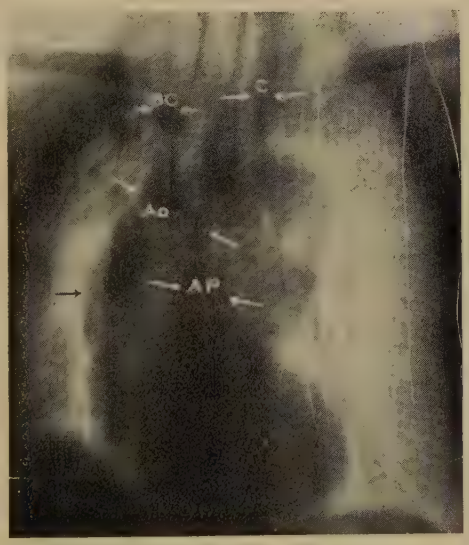

Fig. 15

VER... (Obs. 35)

Tomographie de face à 16 cm. après pneumomédiastin. Les contours des gros vaisseaux sont dégagés : l'aorte est simplement déroulée, sans ectasie.

Fig. 16

VER... (Obs. 35)

Tomographie O A G à 16 cm. après pneumomédiastin. Les contours des gros vaisseaux sont dégagés : l'aorte est simplement déroulée, sans ectasie.

Fig. 17

Mme POU... (Obs. 10)

Tomographie de profil D 2,5 après pneumomédiastin. La poche anévrysmale antérieure est mieux dessinée que sur le cliché pris avant pneumomédiastin.

Fig. 18

Mme POU... (Obs. 10)

Tomographie de profil G 2,5 après pneumomédiastin. Découverte d'un second anévrysme, situé sur l'aorte descendante.

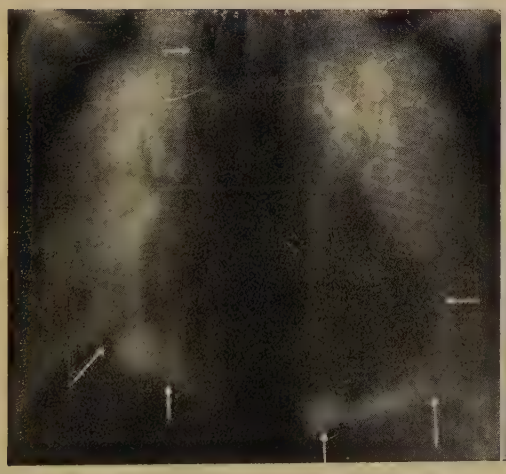

Fig. 19

Mme MAN... (Obs. 14)

Tomographie de face à 12 cm. après pneumomédiastin. Péricardite probable (confirmée par ponction). Absence d'adhérences extra-péricardiques.

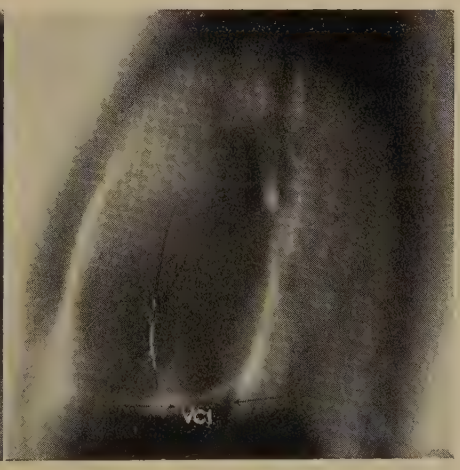

Fig. 20

Mme MAN... (Obs. 14)

Tomographie de profil G 3. Image globuleuse bien isolée par le gaz. Médiastinite supérieure possible.

BIBLIOGRAPHIE

I.- BIBLIOGRAPHIE SUR LE PNEUMOMEDIASTIN

AGUIRRE. F.- GOVEA. J.- GUERRA. R.-BRAVO, O-CASAVES.D.L.- Estudio tomografica del mediastino utilizando el neumomediastino por via retroperitoneal - Revista medica cubana - 62-11 - Nov. 5I - 908-911.

AMISANO. P - L'indagine stratigrafia abituale ed assiale trasversa nello studio del mediastino - Communication au II° Congrès d'Electroradiologie de culture latine - Madrid-I4-I9 Avril 52.

APERT. E - Le pneumomédiastin antérieur. Méthode diagnostique dans les formes atypiques d'hypertrophie du thymus.- Le Nourrisson 27 - 2 - Mars I939 - 9I-94.

ASCARELLI. A - Contribution à l'étude du rétro-pneumopéritoine - Annali di radiologia diagnostica - 23 - 6 - I95I - 430 - 448.

BACCAGLINI. M - Il pneumomediastino per via extraperitoneale con particolare riguardo ai grossi vasi.- XXI raduno del gruppo trivento della S.I.R.M. Padoue - Juin I95I - Analyse in Radiologia medica 37 - 9 - I95I - 772 - Jal Belge de Radiologie - 35 - 1 - Janvier.52 - 155 -I58.

BACCAGLINI. M - Sur le pneumomédiastin par voie rétropéritonéale - Journal de Radiologie et d'Electrologie - 32 -9-IO-I95I - 753-756.

BACCAGLINI. G - Le pneumomédiastin dans l'étude des tumeurs du poumon - Communication au LIV Congrès de l'Association Française de Chirurgie - Paris - Octobre I952.

BARBIERI. P - LENTINI. S - Mise en évidence du thymus à l'aide du pneumomédiastin antérieur et de la stratigraphie - XV° Congrès national de Radiologie Italien - Cortina d'Ampezzo-Sept. I948 - p.593.

BARBIERRI. P. - LENTINI. S - Neumomediastino Ant. e stratigrafia -Institutobibliografico italiano Roma I950

BARIETY. M- COURY .Ch.- MATHE. P.- avec la collaboration de SALAUN. O. La technique et l'emploi du pneumomédiastin artificiel - Communication à la Société Française de Pathologie respiratoire- Séance du I2 Octobre 52- in Jour. Fr. Med. et Chir. thoraciques (sous presse)

BARIETY.M.-COURY. Ch.- CHOUBRAC. P.-MATHE.P - avec la collaboration de SALAUN. O - Le pneumomédiastin dans les affections médiastino-pulmonaires - Bull et Mem. de la Soc. Med. des Hop. de Paris- Séance du I7 Octobre I952- N° 26-27 - 10I0-I02I.

BARIETY.M - COURY. Ch - CHOUBRAC P.- MATHE P - Intérêt du pneumomédiastin dans certaines affections cardio-vasculaires. (voie transtrachéale) - Bull. et Mem. de la Soc. Méd. des Hôp. de Paris - Séance du I7 Octobre I952- N° 26-27- I02I-I030.

-BARIETY. M- COURY.Ch - MATHE.P- avec la collaboration de (R) ABELANET-

-Considérations générales sur la médiastinographie
-La pratique du pneumomédiastin artificiel
-La médiastinographie gazeuse chez le sujet normal
-Renseignements fournis par la médiastinographie gazeuse dans les états pathologiques médiastinaux, para-médiastinaux et cardio-vasculaires.
-Remarques sur la physiopathologie médiastinale.

Articles sous presse à la Semaine des Hôpitaux.

BEER. A.G.- Sur les applications thérapeutiques du pneumomédiastin artificiel - Med. Klin . 43 - 3-56.

BERAUD. Cl -JEUNE. M- La radiologie en pneumo-phtisiologie infantile. - Pédiatrie - I952 - 7 - 7 - 911-952

BETOULIERES. P - LATOUR. M- CARLI. G- PELISSIER. M- La pneumostratigraphie médiastinale - Soc. d'Electro-radiologie médicale du littoral méditerranéen - Séance du 15 Juin I952.

BETOULIERES. P- PALEIRAC.R - THEVENET.A - Le pneumomédiastin par voie exopéritonéale - Presse Médicale - 25 Décembre I952- n° 82 - I796-I798.

BONOMINI.B- L'enfisema del tronco come mezzo di studio del tessuto grassoso retro-peritoneale e mediastinico. Comm. XXIII° raduno del gruppo Triveneto della S.I.R.M. (Venise Juin 52).

BONORINO UDAONDO. C - SPANGENBERG. J.J. - MAISSA. P.A.- PORTELA. C.F. - Neumodiastino anterior artificial - Rev.Med. latino americana - 1 - 1936-1937 - I083-I094.

Mme BROUET-SAINTON- Pathologie du thymus. Traité de médecine Tome XIII - Endocrinologie. (p .280 et 288)

BUFFONI. L - Il pneumomediastino anteriore artificiale nell" infanzia - Minerva Pediatrica - 3 - I2 - I5 Nov. 5I- 63I-635.

BULGARELLI. R - OLIVA. L- Su di un caso di duppio arco aortico associato a probabile morbo di Roger e su due casi accertati di morbo di Roger studiati médiante la stratigrafia assiale trasversa e la stratigrafia frontale - Minerva Pediatrica-

- 3 - 5 - Mai 5I - 299-3I0.

BULGARELLI. R - OLIVA. L- Prime ricerche sulla stratigrafia assiale trasversa associata alla stratigrafia frontale con o senza pneumomediastino anteriore nella tetralogia di Fallot prima e dopo intervento alla Blaloch Taussig e nella sindrome di Eisenmenger - Minerva Pediatrica - 3 - 6 - 275-299.Mai 5I.

CAPANI. L- Le pneumomédiastin artificiel au point de vue diagnostique et thérapeutique - Presse Médicale - n°97 - I937- I745-I748.

CAPUA. A - Il pneumomediastino anteriore artificiale -Radiologia medica - Juin I937 - XXIV - 5I-6I.

CAPUTI. G - Il pneumomediastino artificiale; influenza sulle ernie e sugli spostamenti mediastinici in corso di pneumotorace terapeutico - Minerva Medica - 27 - Fév. 36 - I53-I59.

CATALANO. O- Il pneumomediastino artificiale; ricerche radiologiche nel pneumomediastino anteriore - Minerva Medica- 27 - Fev. 36- fasc. 6- I29-I32.

CERESA. F- LACROIX.L- RANDONE.G- Forma e volume radiologici del timo nella distrofia adiposo-genitale ipersomica dell adolescenza - La Radiologia medica - Dec. I952- XXXVII- I2- II78-I207.

CIARLA.- Grandi iniezioni peridurali ed epidurali di ossigeno e di aria come nuevo metodo di esplorazione radiologica.Applicazioni terapeutiche- La radiologia medica - 28 - I94I- 247.

CONDORELLI. L- Il pneumo-mediastino artificiale. Ricerche anatomiche premilimari. Tecnica delle iniezioni nelle loggie mediastiniche anteriore e posteriore.- Minerva Medica - 27 - I936 - 1 - n°4- 8I.

CONDORELLI. L- Il pneumomediastino artificiale nelle diagnostica cardiologica - Cardiologia - I937- 1 - 26-39.

CONDORELLI. L- Fisiopatologia della circolazione venosa (physiopathologie de la circulation veineuse) - Edizione A.P.E. Catane I947.

CONDORELLI. L- La stratigrafia dopo pneumomediastino nella diagnosi della malattie del cuore e dei grossi vasi. Riforma medica - 66 - 4 - 26 Janv. 52- 85-9I.

CONDORELLI. L- FRANCAVIGLIA. A- CATALANO. O- CAPUA. A-CAPUTI.G Le pneumomediastin artificiel - Radiol. e fisica Med.- - 2 - I937 - fasc.3.

CONDORELLI, L-FRANCAVIGLIA, A-TURCHETTI,A-Fisiopatologia clinica del mediastino- Relazione a XLVIII - Congr.Soc.It. di Med. intern. Roma - 22-25 Oct. 47

CONDORELLI.L- TURCHETTI.A- PIDONE.G-

Il pneumomediastino posteriore- Rilievi anatomo-radiologici- Atti IX Convegno della Soc. It. di anatomia- Catane- Octobre 1949.

CONDORELLI. L-TURCHETTI.A- PIDONE. G- Il pneumomediastino posteriore -Annali di radiologia diagnostica- 23 - 1 - 1951.

CONFORTO.S- Il pneumomediastino artificiale (note préventive) Tuberculosi - 31 -Nov. Dec. 1939.

CORSI.V- SANGIORGI.M -PONA. G-Studio sulle modificazioni dell elettrocardiogramma dopo pneumomediastino. Cuore et Circulazione 34 -46 -Août 50 - 219-231.

COURY. Ch- Les kystes dermoïdes intra-thoraciques (dysembryomes hétéro-plastiques) -Thèse Paris 1944- éditeur G. Doin, Paris 1945.

COURY. Ch- La médiastinographie gazeuse- Gazette Médicale de France- Janv. 1953- 60-2.-87-90.

DEGOY. A.P.H. - Di RIENZO. S- El neumomediastino artificial en el niño Editor el Ateneo - Buenos-Aires. (103 pages, 56 fig. et bibliog).

DEGOY A.P.H.-Di RIENZO. S- Le pneumomediastin antérieur artificiel chez l'enfant. Son importance pour analyser lesimages anormales du thymus. Presse Médicale- n° 81- 25-12-49 - 1215-1217.

DEGOY. APH. -Di RIENZO. S- Anales Nestlé, n° 22- 3-12- (en espagnol) anales Nestlé, n° 16 - 16-26 (en portugais) - IV Jornadas radiologicas Argentinas, Rio-Cuarto, 27-31 Octobre 1947- 281-292, Imprenta el Ateneo 1948.

DURAND. P. de TONI Jr. E- PORRO. G- Ricerche sulla visualizzazione di linfoghiandole ilo-mediastiniche mediante l'associazione pneumomediastino posteriore e stratigrafia - Minerva Pediatrica- 4 - 8 - 30 Avril 1952 - 303-310.

FERREIRA, A.B. - Da FONSECA PIERES. C- Pneumopericardio mediastino diagnostico en tomografia - Arquivos de cirurgia clinico e experimental - 15 - 1 - Janv. Fev. 1952 - 11-21.

FLETCHER. E- Chronic pulmonary tuberculosis treated by introduction of air into the anterior mediastinum (artificial pneumomediastinum) Proceedings or the Royal Society of Royal Society of Medicine - 31 - 7 - Mai 1938- 919-921.

FORNARA. -PESTALOZZI. -RUCCI.- Sur la valeur du pneumomediastin antérieur dans le diagnostic de certaines opacités médiastinales et para médiastinales. 7° journée de pneumo-phtisiologie infantile - Juillet 1952.

FRAGOMELE A.- Cité par GONZALES MARTIN- Bol. Soc. Med. Chir. 1937-'5 - 144

FRANCAVIGLIA.A- Il pneumomediastino artificiale; il pneumomediastino anteriore- Studio fisiopathlogico e semiologico- Minerva Medica - Février 1936 - 27 - 105-106- Boll. Soc. Med. Chir. Catania 7 - 617 - 1939.

De GENNES. L- MAY. J.P.- SIMON. G- Le rétropneumopéritoine (nouveau procédé d'exploration radiologique de l'abdomen)- Presse Médicale - 1950 - n° 21- 351-352.

De GENNES. L-MAY .J.P. - HELIE. J- Le pneumo rétropéritoine.- Masson et Cie - Editeurs 1952 (1 vol. de 105 p. avec 50 fig.)

GIACOBINI. E-SIMONETTI.M- TOMISELLI.M- Pneumomediastino posteriore associato ad angiocardiografia per lo studio del mediastino, Aggiornamento pediatrica - Mai 50 -1 - 5 -179.

GIACOBINI E.- SIMONETTI.M- TOMISELLI. M- Sulla diagnostica radiologica dei tumori del polmone....-Communicazione al congresso nazionale di chirurgia - Montecatini: 14 Octobre 1950.

GIACOBINI. E-SIMONETTI.M- TOMISELLI.M- Nouvelle voie d'accès du pneumomediastin - clinica nuova 12 - 2 - 13 Janv. 51.

GIANNARDI. G- Saggio di anatomia radiografica del timo normale col pneumomediastino - Radiologia medica - Janvier 1948 - 34 - 27.

GIRAUD.G- BETOULIERES.P -LATOUR.H- CARLI.G- TEMPLE. J.P.- PELISSIER. M- L'exploration du coeur et des gros vaisseaux thoraciques par la pneumostratigraphie médiastinale. Pratique du pneumomédiastin par voie rétropéritonéale.
1°) Archives des Maladies du coeur- Nov. 1952- n° 11 p.961
2°) Montpellier médical- 41-42- n° 7- Septembre 1952-668-693.

GONZALEZ MARTIN.J- Neumomediastino artificial- Rev. Clin. Espanola- 15.III.1942 - 4 - 5 - 313-319-

GRIVA. E- Considérations sur le pneumomediastin diagnostique et thérapeutique - Minerva medica- An. 41 - 1 - 6 - 3 Févr. 50 - 249-251.

HARDYMON.P- BRADSHAW.M- Exploratory anterior mediastinotomy in three cases of mysthenia gravis - Surgery, gynecology and obstetrics - 1944 - 78 - 402-408.

KRINGS - Bericht über 34 Lungenblutungen unter besonderer Berücksichtigung des Pneumomediastinums -Tuberkulosearzt- 8 - 1951- 461.

LAI.- Thèse 1936- Cité par GONZALES MARTIN.

LEDOUX-LEBARD.R- GARCIA CALDERON.J- Technique du radio-diagnostic- Masson Edit. 1943- p. 617-618.

MACARINI. N-OLIVA. L- L'insufflation du médiastin antérieur et postérieur par voie précoccygienne- XXXIII raduno del gruppo tosco-umbro della S.I.R.M.- Pise, Mars 1951 (analyse in Rad. Med. 1951 p. 572) Radiologia medica - XXXVIII - 2 - 1952 - 105-118.

MAESTRELLI, TRAINITO.- Modifications leucocytaires et pneumomediastin artificiel - Acta medica patavina - 11 - 12 - 1950 - 490-507.

De MAESTRI. A- LOMBROSO.C- La stratigrafia assiale trasversa nello studio dell'ipertrofia timica - Minerva pediatrica 3 - 5 - Mai 51 - 255-259.

De NINNO.- Atti Accad. fisiocratici 1937- 11 - 5- 30 et 148.

OLIVA.L- L'insufflation simultanée du médiastin antérieur et postérieur par voie précoccygienne- Journal belge de radiologie - 35 - 1 - Janvier 52- 167-171- congrès des Electro-radiologistes de culture latine - Bruxelles - Juillet 1951-

PANNHORST. R- Le pneumomediastin anterieur comme méthode diagnostique et thérapeutique - Deutsche Archiv für klinische Medizin- Déc. 1938 - 183- 211.

PAOLUCCI di VALMAGGIORE. R- GIACOBINI.E- Voies d'accès pour l'application du pneumomediastin -Presse médicale - 19 Septembre 51 - 59 - 1222.

PASSERI. A- MACARINI. N- Possibilita dell'angiocardiografia e del pneumomediastino per lo studio anatomo-fisiologico del cuore e dei grossi vasi. Communication au II° Congrès d'Electro-radiologie de Culture latine - Madrid 14-19 Avril 1952.

PENNETTI. G- Contributo alla conoscenza del pneumomediastino artificiale Folia medica - 15 Sept. 1936 - 22 - 772-790.

PEREIRAS.R- CASTELLANOS.A- Superioridad del pneumomediastino anterior en el diagnostico de las formas atipicas del timo hipertrofico. Archives de medicina infantil-Juillet-Aout-Sept. 1938- 7 - 3 - 327 -379.

PEREIRAS. R.- CASTELLANOS.A- Le pneumomediastin antérieur: nouvelle méthode de diagnostic au cours des hypertrophies thymiques chez l'enfant- Archivos de la Sociedad d'estudios clinicos de la Habana - 32 (2) - 8- Oct-Nov.38- 421-471.

PEREIRAS. R- CASTELLANOS. A- GARCIA.O- Sobre las hipertrofias del lobulo izquierdo del timo simulando el arco medio vascular.-Archivos de medicina infantil- Juil-Aout-Sept 47- 16- 145,

PIDONE. G-

Visua lizzazione degli organi mediante pneumomediastino posteriore e stratigrafia Rilievi sul comportamento dei vasi polmonari in alcune cardiopatie. Comm. al I corso interpazionale di aggionamento e perfe zionamento sulla statigrafia. Ed. Pacelli- Genès I950- p.709.

POLVAR.G- BRAGGION.P- Studi sull'esofago col pneumomediastino da pneumoaddome extraperitoneale - Radiologia medica - 38 - 4 - Avril 52 - 3I9-327.

POLVAR. G- BRAGGION.P- Sulla possibilita diagnostiche del pneumomediastino da pneumo-addome extraperitoneale e stratigrafia nelle neoplasie polmonari. Comm. XXIII raduno del gruppo triveneto della S.I.R.M. (Venise Juin 52).

ROMANINI. A-SPADONI.M- Contributo della stratigrafia associata al pneumomediastino anteriore artificiale nella indagine radiologica del mediastino- Annali di radiologia diagnostica- 22 - 6 - I950 - 459-464.

ROMANINI. A- L'impiego del pneumomediastino anteriore artificiale nella diagnostica radiologica del torace.-Giornale italiano della tuberculosi - 2 - I95I - I29-I38 .

ROMANO.S- Il pneumomediastino anterior nell'interpretazione del segno di mura- Folia medica - Avril I937- 23- 349-355.

ROSSI. L- Pneumomediastin au moyen du rétropneumopéritoine - Annali di radiologia diagnostica - 23 - 6 - I95I- 420-429 - Société di med. et scienze naturali di Parma- Février 5I - analyse in Rad. med. I95I - p. 326.

RUCCI- TRICOMI.G- Pneumomediastin antérieur et statigraphie pour objectiver le thymus chez l'enfant - Minerva Medica 42. 7- 3 Fév. 5I.

RUIZ RIVAS- Roentgenological diagnosis generalised subserous emphysema through a single puncture - Am. J. of Roentgen and Radiumtherapy- I950- 64 - 723-734.

SANSONE. G- de MAESTRI. A- Visulizzazione simultanea del mediastino posteriore ed anteriore dopo insufflazioni per via peridurale; studio stratigrafico tridimensionale - Minerva Pediatrica - 3 - 6 -Juin 5I - 332-343.

SANSONE. G- De MAESTRI.A- The simultaneous visualization of the posterior and anterior mediastinum after insufflation in the peridural space. Tridimensional tomographic study- Acta paediatrica 4I - 2 - Mars I952- IOI-IO7.

SANTA CRUZ.F- Osservazioni sul retropneumoperitoneo e sul pneumomediastino per via posteriore.

Rassegna medica Sarda 1952- 54- 3-4: 124-130

SCARELLA. C-

Thèse 1937- Cité par GONZALES MARTIN.

SCARINCI. C- Le pneumomediastin antérieur artificiel dans le diagnostic radiologique du thorax - Policlino - seziona pratica - 57 - 45 - Nov. 1950 - 1445.

SOMMER. F- REINHARDT. R- Das diagnostische subserose Emphysem Fortsch. Röntgen str. 77- 54.62 (1952).

SPOSITO.M- MASINI.V- Ipertrofia del timo in sogetti adolescenti che simula un ingrandimento dell'imagine cardiovasculare. Diagnosimediante il pneumomediastino anteriore- Communicaz. al XI congresso di cardiologia - Salsomaggiore- 1950.

TORSOLI et BASCHIERI.- Il pneumomediastino anteriore e per via retroperitoneale nello studio radiologico del timo. Comme XXXVI raduno del gruppo Tosco. Umbro della S.I.R.M. Florence Mars 52.

TRICOMI. G- CAPALDO.G- Pneumomediastino posteriore; note di tecnica. Annali dell'instituto Carlo Forlanini - 13 - 2 - 1951- 133-140.

De TULLIO.R- Sur le pneumomediastin artificiel- Il consorzio antitubercolare - 1937 - Bari n°3.

URTIAGA. L.E.- Hipertrofias timicas y adenopatias traqueobronquicas tuberculosas. Diagnostico diferencial mediante el neumomediastino anterior artificial. Revista Cubana de pediatria - 22 - 7 - Juillet 1950 -383-404.

VALLEBONA. A- Trattato di stratigrafia- Vallardi Edit. Milan 1952- Chap. XIV- XV et XVI.

VEIASCO - (Pneumomédiastin artificiel antérieur dans le traitement des hépotysies) -Artificial anterior pneumomédiastinum in the treatment of haemoptysis- Tubercle - 7 - 1946 - 95-96.

VERCESI. R- Le pneumomédiastin artificiel antérieur comme moyen de traitement des hémoptysies - Annali dell'Instituto Carlo Forlanini - 1 - 9 - Sept. 1937 - 9-2 4.

II.- BIBLIOGRAPHIE SUR LA MEDIASTINOGRAPHIE OPAQUE

DANELIUS. G- Zur Frage der pleuritischen Mediastinaltreifen- Fortschritte auf dem Gebiete der Röntgenstrahlen - 47 - 3 - 1933 - 271-275.

LOPEZ ESNAURRIZAR- Méthodes thérapeutiques prédorsovertébrales et médiastinales - Cirugia y cirujanos - Ano XVIII- Avril 1950- n° 4.

MARTINEZ. F- Mediastinografia con medio de contrasto- La Semana medica - 2 Mai 1934 - 1363-1367.

PANNEWITZ, Von G.- Médiastinographie - Forschritte auf dem Gebiete der Röntgenstrahlen 48 - Kongressheft 1933- 33-34

PANNEWITZ. Von G- Beweglickeit und Kontrastdarstellung des Mediastinums Fortschritte auf dem Gebiete der Röntgenstrahlen 52 - 5 - 1935 - 481-491.

POLANO. H- Zur künstlichen Versteifung des vorderen Mittelfells - Deutsche Zeitschrift fur chirugie- 1932 - 236 -300-308.

POLANO. H- Weiterer Beitrag zur künstlichen Mittelfells versteifuna (nach REHN) -Deutsche medizinische Wochenschrift - 59 - 27 -1-33- 130-132.

REHN E.- Zum Chirurgie des Brustbeins und Physiologie des Vorderen Mittelfells- Archiv. für Klinische Chirurgie- 1931 - 167- 546.556.

REHN. E- Zur künstlichen Versteifung des vorderen Mittelfells und zur Mediastinographie- Schweizerische medizinische Wochenschrift - 1935 - 2 - 30- 33.

III.- BIBLIOGRAPHIE ANNEXE

BRAINE. J- Le médiastin - Essai d'anatomie synthétique. La médiastinophrénolaparotomie postérieure extra-séreuse, voie d'accès au cardio-oesophage- Thèse Paris I924- N°84.

BRUNO G.- Il prolungamento intratoracico della aponeurosie cervicale media...Quaderni di anatomia pratica ed ortogenesi- 2I mai I942 - I - 3.

EVANS S.A.- et SMALLDON. T.R- Emphysème médiastinal. The American Journal of Roentgen...Sept. I950- 64 - 3 - p.375.

FERREIRA. A.B.- Pneumopericardio diagnostico- Arquivos de cirurgia clinico e experimental - 15 - 1 - Janv. Fév. 52 - 3 - 8 et Revista da associacoas medica argentina - 65 - I5 Mars 5I - 697

GATELLIER. J- L'emphysème médiastinal aigü d'origine traumatique (contribution à l'étude des plaies de poitrine) Thèse Paris I9I9.

HOVELACQUE. A- MONOD. O- EVRARD. H- Le thorax - Anatomie médico-chirurgicale.

LE MELLETIER J.- Emphysème médiastinal spontané. Sem. des Hôpitaux 22.III.I948 - 22 - p. 699-703.

MONIZ E.- de CARVALHO. L- LIMA. A- Angiopneumographie - Presse Médicale - I93I - n° 53- 996-999.

PALUMBI G.- Contributo allo studio anatomo-topografico del mediastino nell" uomo- Ricerche di morfologie - I940- XVIII- 489

PALUMBI G.- Contributo allo studio della loggia mediastinica antero-superiore e del legamento sterno-pericardico superiore nell'uomo- Ricerche di morphologia - I944 - XX.XXI.

CONCLUSIONS

Le Pneumomédiastin artificiel de CONDORELLI, autrement dit l'insufflation de gaz dans l'espace médiastinal, doit être considéré avant tout comme une méthode de diagnostic.

Nous avons rapporté ici le bilan de près de 50 pneumomédiastins diagnostiques ou médiastinographies gazeuses, effectuées dans le service de Monsieur le Professeur BARIETY; et nous avons confronté ce bilan avec les constatations déjà publiées dans la littérature.

1°) Parmi les diverses techniques d'insufflation, trois méritent surtout de retenir l'attention;

- la voie rétro-sternale
- la voie trans-trachéale
- la voie rétro-péritonéale.

La voie trans-trachéale nous a semblé la meilleure;

- voie directe, elle a l'avantage de permettre un résultat radiologique presque constant, un contrôle volumétrique précis et une surveillance manométrique permanente;

- voie centro-médiastinale, elle met à l'abri de répartition gazeuse localisée (en l'absence de cause pathologique) et du risque d'effraction vasculaire.

  Ses incidents sont minimes et transitoires, sa tolérance parfaite.

  Elle n'exclut toutefois pas le recours aux autres voies d'abord dans certains cas particuliers.

2°) L'association de l'exploration tomographique sous diverses incidences est indispensable pour apprécier avec exactitude les résultats de la méthode; elle en est le corollaire nécessaire.

D'autres investigations (oesophagographie, angiocardiographie) peuvent être utilement associées.

3°) En dissociant les unes des autres les ombres normales et pathologiques du médiastin, en créant des effets de contraste, la médiastinographie gazeuse précise les rapports

réciproques de ces divers éléments et peut faire apparaître des détails inaccessibles à la radiologie ordinaire. Mais l'existence de zônes plus dilatables, les structures aponévrotiques individuelles, les fuites médiastinales sont responsables d'inégalités localisées ou généralisées de la dissociation gazeuse qui peuvent rendre délicate l'interprétation de certains clichés.

4°) Les indications de la médiastinographie gazeuse se rapportent:

-aux anomalies cardio-vasculaires,

-aux formations tumorales ou d'aspect tumoral du médiastin,

-aux altérations juxta-médiastinales dont elle a le mérite de préciser le siège,

-à l'exploration de la perméabilité du tissu cellulaire médiastinal, bien qu'ici une grande prudence soit de règle dans l'interprétation des clichés.

En fait,

a.- deux indications diagnostiques majeures:

-les tumeurs du médiastin antérieur

-les anomalies morphologiques de l'artère pulmonaire et de l'aorte;

b.- une indication de pronostic opératoire:

-le cancer broncho-pulmonaire.

5°) les données manométriques recueillies au cours de l'insufflation (pression d'insufflation, pression intra-médiastinale, amplitude des oscillations) peuvent renseigner dans une certaine mesure sur la "souplesse" du médiastin et sur le degré de la fuite gazeuse exomédiastinale. De ce fait, il ne convient d'attacher de valeur qu'aux résultats positifs et à condition qu'ils ne soient pas en contradiction avec la radiologie.

6°) La médiastinographie gazeuse est capable d'apporter des renseignements très précieux. Comme de toute autre méthode d'investigation, on ne doit toutefois pas en attendre plus qu'elle ne peut donner:

-Elle est capable d'apporter des précisions iconographiques.

-Elle peut permettre des présomptions diagnostiques sur l'origine d'une opacité-tumorale o[illegible]n-et sur sa bénignité ou sa malignité; Il ne saurait être question

de voir en elle un moyen infaillible de diagnostic de toutes les affections médiastinales.

-Elle ne constitue qu'une méthode d'exploration parmi d'autres, mais à vrai dire séduisante par sa simplicité, son innocuité et son caractère direct.

-Elle mérite donc de prendre une place de choix dans la gamme des procédés actuellement utilisables en pneumologie et en cardiologie.

7°) Les applications thérapeutiques du pneumomédiastin artificiel semblent reconnaître des indications extrêmement limitées.

TABLE DES MATIERES

Introduction 1
Historique 3
Rappels anatomiques 8
Techniques:

-Techniques d'insufflation: I5

I -voies d'insufflation autres que la voie trans-trachéale.

II - voie transtrachéale:

-préparation du malade
-instrumentation
-mode opératoire
-données manométriques
-étude séméiologique et tolérance
-incidents
-contre-indications

-Technique radiologique. 34

La médiastinographie gazeuse chez le sujet normal. 36
Indications et résultats: 42

I - tumeurs du médiastin 46
II - affections cardio-vasculaires 47
III - affections paramédiastinales 5I
IV - affections du tissu médiastinal proprement dit 52

Appendice: confirmations anatomiques des données de la médiastinographie gazeuse. 54
Le pneumomédiastin artificiel thérapeutique.....56
Observations 59
Clichés
Bibliographie 111
Conclusions I2I

-:-:-:-:-:-:-:-:-:-:-:-:-:-:-:-

Vu le Président de Thèse

signé :

Vu le Doyen

signé : BINET

Vu et permis d'imprimer

Le Recteur de l'Académie de Paris

signé : Jean SARRAILH

ÉDITÉ PAR L'A. G. E. M. P.
6, RUE ANTOINE-DUBOIS
8, RUE DANTE - PARIS
IMPRIMÉ ET POLYCOPIÉ SUR ROTATIVE SUPER-SAM